Вестник
Башкирского государственного медицинского университета

сетевое издание

№2 (приложение), 2013 г.

vestnikbgmu.ru

ГОСУДАРСТВЕННОЕ БЮДЖЕТНОЕ ОБРАЗОВАТЕЛЬНОЕ УЧРЕЖДЕНИЕ
ВЫСШЕГО ПРОФЕССИОНАЛЬНОГО ОБРАЗОВАНИЯ
БАШКИРСКИЙ ГОСУДАРСТВЕННЫЙ МЕДИЦИНСКИЙ УНИВЕРСИТЕТ
МИНИСТЕРСТВА ЗДРАВООХРАНЕНИЯ РОССИЙСКОЙ ФЕДЕРАЦИИ

Вестник Башкирского государственного медицинского университета

сетевое издание

№2 (приложение), 2013 г.

Редакционная коллегия:

Главный редактор: проф. Павлов В.Н. – ректор Башкирского государственного медицинского университета (Уфа)

Зам. главного редактора: проф. Нартайлаков М.А. (Уфа)

Члены редакционной коллегии: проф. Катаев В.А. (Уфа); проф. Ахмадеева Л.Р. (Уфа); доц. Цыглин А.А. (Уфа); проф. Галимов О.В. (Уфа); проф. Загидуллин Н.Ш. (Уфа); проф. Малиевский В.А. (Уфа); доц. Стрижков А.Е. Уфа); проф. Еникеев Д.А. (Уфа); доц. Гончаров А.В. (Уфа); проф. Мавзютов А.Р. (Уфа); проф. Гильманов А.Ж. (Уфа); проф. Минасов Б.Ш. (Уфа); проф. Викторова Т.В. (Уфа); проф. Валишин Д.А. (Уфа);проф. Сахаутдинова И.В. (Уфа);проф. Садритдинов М.А. (Уфа); проф. Новикова Л.Б. (Уфа); проф. Верзакова И.В. (Уфа); проф. Моругова Т.В. (Уфа); проф. Гильмутдинова Л.Т. (Уфа).

Редакционный совет:

Чл.-корр. РАМН, проф. Тимербулатов В.М. (Уфа), проф. Бакиров А.А. (Уфа),проф. Ганцев Ш.Х. (Уфа), доц. Шебаев Г.А. (Уфа), проф. Мулдашев Э.Р. (Уфа), проф. Викторов В.В. (Уфа), проф. Кубышкин В.А. (Москва), проф. Гальперин Э.И. (Москва), проф. Вишневский В.А. (Москва), чл.-корр. РАМН, проф. Аляев Ю.Г. (Москва), чл.-корр. РАМН, проф. Чучалин А.Г. (Москва), чл.-корр. РАМН, проф. Долгушин И.И. (Челябинск), чл.-корр. РАМН, проф. Котельников Г.П. (Самара), проф. Созинов А.С. (Казань).

Состав редакции сетевого издания «Вестник Башкирского государственного медицинского университета»:
зав. редакцией – к.м.н. Кашаев М.Ш.
ответственный секретарь – к.м.н. Рыбалко Д.Ю.
научный редактор – к.фарм.н. Файзуллина Р.Р.
технический редактор – к.м.н. Насибуллин И.М.
художественный редактор – доц. Захарченко В.Д.
технический секретарь редакции - Зиятдинов Р.Р.
корректор – Брагина Н.А.
корректор-переводчик – к.ф.н. Майорова О.А.

© ГБОУ ВПО БГМУ МИНЗДРАВА РОССИИ, 2013

Сборник материалов I Поволжской молодежной научно-практической офтальмологической конференции «ОКО-2013» Уфа, 17 мая 2013 г.

под редакцией

проф. Б.М. Азнабаева

Редакционная коллегия:

д.м.н. Габдрахманова А.Ф.,

к.м.н. Мухамадеев Т.Р., к.м.н. Газизова И.Р.,

техн.секретари Арсланов Г.М., Ямгутдинов Р.Р.

СОДЕРЖАНИЕ

ПРИВЕТСТВЕННОЕ СЛОВО РЕКТОРА БГМУ ПАВЛОВА В.Н. УЧАСТНИКАМ КОНФЕРЕНЦИИ **7**

Г.Р. Акрамова (Уфа)
ВЛИЯНИЕ ШИРИНЫ ТОННЕЛЬНОГО РОГОВИЧНОГО РАЗРЕЗА НА ПОСЛЕОПЕРАЦИОННЫЙ АСТИГМАТИЗМ В ХИРУРГИИ КАТАРАКТЫ **8**

С.Г. Анисимова (Киров)
ВЛИЯНИЕ ЦИТОФЛАВИНА НА СЛЕЗОПРОДУКЦИЮ У ЭЛЕКТРОГАЗОСВАРЩИКОВ И БУХГАЛТЕРОВ С СИНДРОМОМ СУХОГО ГЛАЗА **15**

Р.С. Аракельян, А.С. Аракельян (Астрахань)
ПОРАЖЕНИЯ ГЛАЗ ПАРАЗИТАРНОЙ ЭТИОЛОГИИ **21**

А.И. Арсланова (Уфа)
РЕДКИЙ СЛУЧАЙ ЗЛОКАЧЕСТВЕННОЙ НЕВРИНОМЫ **25**

И.Р. Байбулдин, Д.Ф. Таипова (Уфа)
ОЦЕНКА УРОВНЯ СОЦИАЛЬНО-БЫТОВОЙ И ПРОФЕССИОНАЛЬНО-ТРУДОВОЙ ГОТОВНОСТИ ВЫПУСКНИКОВ УФИМСКОЙ СПЕЦИАЛИЗИРОВАННОЙ ШКОЛЫ-ИНТЕРНАТ №28 С РЕТИНОПАТИЕЙ НЕДОНОШЕННЫХ **28**

О.Р. Балгазина, Д.Н. Ильина (Уфа)
МИКРОЦИРКУЛЯТОРНЫЕ НАРУШЕНИЯ СОСУДОВ СЕТЧАТКИ ПРИ САХАРНОМ ДИАБЕТЕ I ТИПА У ДЕТЕЙ **33**

А.М. Балмуханова (Алматы)
НЕОПЛАСТИЧЕСКАЯ ГЛАУКОМА ПО ДАННЫМ КАЗАХСКОГО НИИ ГЛАЗНЫХ БОЛЕЗНЕЙ **37**

А.В. Башаров, Т.И. Дибаев, Т.Р. Мухамадеев (Уфа)
СОСТОЯНИЕ АРТЕРИЙ СЕТЧАТКИ ПОСЛЕ КАРОТИДНОЙ ЭНДАРТЕРЭКТОМИИ ПО ДАННЫМ ОПТИЧЕСКОЙ КОГЕРЕНТНОЙ ТОМОГРАФИИ **41**

Д.Р. Бердина, Г.М. Усманова (Уфа)
ОСЛОЖНЕНИЯ ПРИ НОШЕНИИ КОНТАКТНЫХ ЛИНЗ: СОВРЕМЕННОЕ СОСТОЯНИЕ ПРОБЛЕМЫ **45**

Г.М. Бикбова (Уфа)
ОЦЕНКА ФУНКЦИОНАЛЬНЫХ РЕЗУЛЬТАТОВ ИМПЛАНТАЦИИ ИНТРАСТРОМАЛЬНЫХ КОЛЕЦ MYORING ПРИ КЕРАТОКОНУСЕ **52**

Г.Я. Гайсина, Г.А. Азаматова (Уфа)
ИЗУЧЕНИЕ АНТИМИКРОБНОЙ АКТИВНОСТИ ЛЕВОФЛОКСАЦИНА В ГЛАЗНОЙ ЛЕКАРСТВЕННОЙ ПЛЕНКЕ **56**

Г.Р. Галлямова, А.А. Александров (Октябрьский, Уфа)
ОСОБЕННОСТИ РЕГИОНАРНОЙ ГЕМОДИНАМИКИ У ПАЦИЕНТОВ С НЕПРОЛИФЕРАТИВНОЙ СТАДИЕЙ ДИАБЕТИЧЕСКОЙ РЕТИНОПАТИИ **61**

К.М. Гасанова, А.Р. Кузнецова (Уфа)
ЗНАЧЕНИЕ ОПТИЧЕСКОЙ КОГЕРЕНТНОЙ ТОМОГРАФИИ И ЭЛЕКТРОФИЗИОЛОГИЧЕСКИХ ИССЛЕДОВАНИЙ В ОТДАЛЕННЫЙ ПЕРИОД СОЛНЕЧНОЙ РЕТИНОПАТИИ У ДЕТЕЙ **65**

Е.А. Гиззатуллина (Ижевск)
ОСОБЕННОСТИ ИНДИВИДУАЛЬНОЙ РЕЗИСТЕНТНОСТИ К ПСИХОЛОГИЧЕСКОМУ СТРЕССУ БОЛЬНЫХ ПЕРВИЧНОЙ ОТКРЫТОУГОЛЬНОЙ ГЛАУКОМОЙ И ИХ ВЛИЯНИЕ НА ХАРАКТЕР ТЕЧЕНИЯ ЗАБОЛЕВАНИЯ **71**

Л.В. Демакова, Ю.В. Кудрявцева (Киров)
РЕЗУЛЬТАТЫ ХИРУРГИЧЕСКОГО ЛЕЧЕНИЯ ОТСЛОЕК СЕТЧАТКИ **77**

О.Р. Дулыба (Челябинск)
ОСОБЕННОСТИ НИТРОКСИДЕРГИЧЕСКОЙ РЕГУЛЯЦИИ У ПАЦИЕНТОВ С РИСК-ФОРМАМИ ПЕРИФЕРИЧЕСКИХ ВИТРЕОХОРИОРЕТИНАЛЬНЫХ ДИСТРОФИЙ **82**

А.В. Думенко, Ю.В. Лобанова (Самара)
РЕЗУЛЬТАТЫ ФАКОЭМУЛЬСИФИКАЦИИ КАТАРАКТЫ С ИМПЛАНТАЦИЕЙ ИОЛ У ПАЦИЕНТОВ С БЛИЗОРУКОСТЬЮ ВЫСОКОЙ СТЕПЕНИ **87**

Р.М. Зайнуллин, А.И. Палтусова (Уфа)
ОЦЕНКА ЭФФЕКТИВНОСТИ АНТИАНГИОГЕННОЙ ТЕРАПИИ У ПАЦИЕНТОВ С РАЗЛИЧНЫМИ ФОРМАМИ ДИАБЕТИЧЕСКОГО МАКУЛЯРНОГО ОТЕКА **91**

З.М. Идрисова, Э.Т. Ирискулов (Уфа)
ЧАСТОТА ЦИЛИОХОРИОИДАЛЬНОЙ ОТСЛОЙКИ ПОСЛЕ АНТИГЛАУКОМАТОЗНЫХ ОПЕРАЦИЙ **95**

Р.А. Казакбаев (Уфа)
РЕЗУЛЬТАТЫ ЭФФЕКТИВНОСТИ ФОТОРЕФРАКЦИОННЫХ ОПЕРАЦИЙ (LASIK) У ПАЦИЕНТОВ С АМБЛИОПИЕЙ **100**

З.Ф. Камалтдинова (Уфа)
ИЗМЕНЕНИЕ ПОКАЗАТЕЛЕЙ ОПТИКОКОГЕРЕНТНОЙ ТОМОГРАФИИ ПРИ ВОЗРАСТНОЙ МАКУЛЯРНОЙ ДЕГЕНЕРАЦИИ СЕТЧАТКИ ПОСЛЕ ПРИМЕНЕНИЯ «ВИТАЛЮКС ПЛЮС» **105**

А.Л. Ким, Г.Е. Токтабекова (Алматы)
СРАВНИТЕЛЬНЫЙ АНАЛИЗ ДАННЫХ ПРИМЕНЕНИЯ КОРНЕРЕГЕЛЯ И СОЛКОСЕРИЛ-ГЕЛЯ ПОСЛЕ УСТРАНЕНИЯ ПТЕРИГИУМА **110**

Е.Н. Коробов (Ижевск)
ОПТИКО-РЕФЛЕКТОРНАЯ ТЕРАПИЯ ПРИОБРЕТЕННОЙ БЛИЗОРУКОСТИ КОМПЛЕКТОМ СТЕРЕОТРЕНАЖЕРОВ «ЗЕНИЦА» **115**

Е.А. Коробченко, Д.З. Шаймухаметова, А.Ф. Самигуллина (Уфа)
КЛИНИЧЕСКИЙ СЛУЧАЙ ВЕРТИКАЛЬНОГО КОСОГЛАЗИЯ, СОЧЕТАННОГО С ЛОЖНЫМ БЛЕФАРОПТОЗОМ **120**

С.А. Курбанов (Уфа)
НОВЫЕ ПОДХОДЫ К КОРРЕКЦИИ НАРУШЕНИЙ ПСИХОЛОГИЧЕСКОГО СТАТУСА И КАЧЕСТВА ЖИЗНИ БОЛЬНЫХ ПЕРВИЧНОЙ ОТКРЫТОУГОЛЬНОЙ ГЛАУКОМОЙ **125**

И.С. Лебедева, Е.О. Аверина (Ижевск)
ЭФФЕКТИВНОСТЬ ЭКСИМЕРЛАЗЕРНОЙ КОРРЕКЦИИ СЛОЖНОГО МИОПИЧЕСКОГО АСТИГМАТИЗМА **131**

Л.З. Магсумова, Г.В. Ефремова, А.А. Александров (Уфа)
РЕЗУЛЬТАТЫ КОМПЛЕКСНОЙ ДИАГНОСТИКИ И МЕТОДЫ ЛЕЧЕНИЯ МЕЛАНОМЫ ХОРИОИДЕИ В РЕСПУБЛИКЕ БАШКОРТОСТАН **136**

В.Ф. Махмутов, Т.Р. Мухамадеев (Уфа)
ОБЗОР СОВРЕМЕННЫХ МАТЕРИАЛОВ ДЛЯ ОФТАЛЬМОХИРУРГИЧЕСКИХ ЛЕЗВИЙ **141**

Г.Г. Мусина (Уфа)
ОПЫТ АМБУЛАТОРНОГО ПРИМЕНЕНИЯ ГЛАУПРОСТА В МОНОТЕРАПИИ ПЕРВИЧНОЙ ОТКРЫТОУГОЛЬНОЙ ГЛАУКОМЫ **147**

Т.Р. Мухамадеев, Т.И. Дибаев, В.Ф. Махмутов, Д.Р. Бикчураев, Г.М. Арсланов (Уфа, Астрахань)
КЛИНИКО-ФУНКЦИОНАЛЬНЫЕ РЕЗУЛЬТАТЫ МИКРОКОАКСИАЛЬНОЙ ФАКОЭМУЛЬСИФИКАЦИИ С РАЗЛИЧНЫМИ ГИДРОДИНАМИЧЕСКИМИ СХЕМАМИ **152**

Т.Р. Мухамадеев, С.Н. Сергеев (Уфа)
ВЛИЯНИЕ СТРУКТУРЫ СТАЛИ НА КАЧЕСТВО КЕРАТОМОВ, ПОЛУЧЕННЫХ МЕТОДОМ ЭЛЕКТРОХИМИЧЕСКОГО ФОРМООБРАЗОВАНИЯ **159**

Д.А. Немер (Уфа)
КОМПЛЕКСНОЕ ЛЕЧЕНИЕ БЛИЗОРУКОСТИ **165**

В.А. Нурахунова, В.А. Дубков (Алматы)
АНАЛИЗ РЕЗУЛЬТАТОВ РЕНТГЕНКОНТРАСТИРОВАНИЯ НЕПРОХОДИМОСТИ СЛЕЗООТВОДЯЩЕГО АППАРАТА ГЛАЗА **169**

Ч.Ф. Нургаянова, Е.И. Шапкина (Казань)
ДИНАМИКА УРОВНЯ ГЛЮКОЗЫ В СЛЕЗЕ У БОЛЬНЫХ САХАРНЫМ ДИАБЕТОМ, СТРАДАЮЩИХ СИНДРОМОМ «СУХОГО ГЛАЗА» **173**

К.Х. Оганисян (Уфа)
ТРАНСЭПИТЕЛИАЛЬНЫЙ КРОССЛИНКИНГ РОГОВИЧНОГО КОЛЛАГЕНА В ЛЕЧЕНИИ КЕРАТОКОНУСА **175**

К.И. Пасынкова (Уфа)
ЛЕЧЕНИЕ ОСЛОЖНЕННЫХ ФОРМ АКАНТАМЕБНОГО КЕРАТИТА **180**

Т.О. Прилукова (Ижевск)
АНАЛИЗ ДЕЯТЕЛЬНОСТИ ЭКСТРЕННОГО КАБИНЕТА РОКБ МЗ УР ПО ОЖОГАМ ГЛАЗ ПО ДАННЫМ УЧЕТНЫХ ЖУРНАЛОВ ЗА ПЕРИОД С 31.11.12 ПО 22.02.13 г. **185**

И.С. Ребриков (Екатеринбург)
ЭФФЕКТИВНОСТЬ ПРОГНОЗИРОВАНИЯ ИСХОДОВ ОТКРЫТОЙ ТРАВМЫ ГЛАЗА С ПОМОЩЬЮ ИНДИКАТОРА USEIR **189**

О.О. Юдахина, А.М. Быстров (Челябинск)
АНАЛИЗ ПРИЧИН ПОЗДНЕГО ЛЕЧЕНИЯ КАТАРАКТЫ НА ПРИМЕРЕ БОЛЬНЫХ С ФАКОГЕННОЙ ГЛАУКОМОЙ **195**

Н.А. Яковлева (Оренбург)
АНАЛИЗ СТРУКТУРЫ БАКТЕРИАЛЬНЫХ КЕРАТИТОВ НА ПРИМЕРЕ ЯЗВ РОГОВИЦЫ **199**

Р.Р. Ямгутдинов (Уфа)
АНАЛИЗ ФУНКЦИОНАЛЬНЫХ РЕЗУЛЬТАТОВ ФАКОЭМУЛЬСИФИКАЦИИ ОСЛОЖНЕННЫХ КАТАРАКТ ПО ДАННЫМ МБУЗ ГКБ № 10 г.УФА **206**

А.Г. Ямлиханов, Т.Р. Мухамадеев, Т.И. Дибаев (Уфа)
ЭКСПЕРИМЕНТАЛЬНАЯ ОЦЕНКА БЕЗОПАСНОСТИ ВЫСОКОСКОРОСТНОЙ ВИТРЭКТОМИИ НА ОТЕЧЕСТВЕННОЙ ОФТАЛЬМОХИРУРГИЧЕСКОЙ СИСТЕМЕ **210**

УВАЖАЕМЫЕ УЧАСТНИКИ КОНФЕРЕНЦИИ!

Мы рады приветствовать Вас на I Поволжской молодежной научно-практической офтальмологической конференции «ОКО-2013»!

Проведение подобных конференций эффективно способствует развитию научных отношений, стимулированию и продвижению инновационных проектов, повышению интереса студентов и молодых учёных к научно-исследовательской и инновационной работе.

Во время проведения конференции «ОКО-2013» участниками будут освещены современные подходы в диагностике и лечении заболеваний органа зрения. Данное мероприятие позволит обменяться информацией и опытом с коллегами не только из Российской Федерации, но и стран ближнего зарубежья.

Стоит отметить, что научные работы участников конференции, представленные в журнале «Вестник БГМУ», отражают высокий методический уровень исследований, содержат интересные и неординарные подходы в решении актуальных проблем современной офтальмологии.

Желаем всем участникам конференции успехов и достижений в научно-исследовательской деятельности, плодотворного сотрудничества и живого неформального общения!

С уважением, ректор БГМУ

проф. В.Н. Павлов

Г.Р. Акрамова

ВЛИЯНИЕ ШИРИНЫ ТОННЕЛЬНОГО РОГОВИЧНОГО РАЗРЕЗА НА ПОСЛЕОПЕРАЦОННЫЙ АСТИГМАТИЗМ В ХИРУРГИИ КАТАРАКТЫ

Научный руководитель – к.м.н., доц. А.Ш. Загидуллина
Кафедра офтальмологии с курсом ИПО
Башкирский государственный медицинский университет (Уфа, Россия)

G.R. Acramova

CORNEAL TUNNEL WIDTH INFLUENCE ON POSTOPERATIVE ASTIGMATISM IN CATARACT SURGERY

Scientific Director – Doc. Dr. A.Sh. Zagidullina
Department of Ophthalmology
Bashkir State Medical University (Ufa, Russian Federation)

Резюме. *Двум группам пациентов с возрастной катарактой различной степени зрелости была выполнена факоэмульсификация катаракты по стандартной методике через тоннельный роговичный разрез 2,2 мм и 2,5 мм. Использование в хирургии катаракт малых разрезов обеспечивает относительно высокие и стабильные результаты лечения и тем самым более быструю реабилитацию пациентов после операции.*

Ключевые слова: *факоэмульсификация катаракты, тоннельный роговичный разрез, индуцированный астигматизм.*

Актуальность. Экстракция катаракты с имплантацией ИОЛ является единственным методом полноценной реабилитации больных с катарактой [1]. В настоящее время развитие хирургии катаракты характеризуется приоритетным распространением факоэмульсификации с имплантацией интраокулярной линзы (ИОЛ) и тенденцией к уменьшению разрезов. Данная

технология минимизирует травматичность хирургического вмешательства, снижает количество возможных осложнений, сокращает сроки выздоровления пациентов и обеспечивает относительно высокие и стабильные результаты лечения [2]. Стоит отметить, что при существующем прогрессе технических оперативных приемов, центр внимания офтальмохирургов постепенно перемещается на рефракционный результат операции. В современной литературе уже сформировался термин «рефракционная хирургия катаракты». Одним из важнейших факторов, влияющих на рефракционные результаты хирургии катаракты, является индуцированный послеоперационный астигматизм. В настоящее время используются различные техники разрезов, которые имеют свои преимущества и недостатки [2, 12].

В целом, астигматизм той или иной степени зависит от ширины разреза, положения наружной части тоннеля относительно лимба (параллельное, прямое, обратное) и удаленности от лимба, протяженности (длины) в тканях глаза. На величину астигматизма также немаловажное значение оказывает его анатомическое (роговичное, лимбальное, корнеосклеральное, склеральное), топографическое (верхнее, верхнее височное, височное, верхнее носовое) положение разреза, повреждение его стенок при удалении хрусталика и при имплантации ИОЛ [5, 7, 10, 13, 14, 15, 16]. Становится понятно, что объективным клиническим критерием оптимальности разреза является его астигматическая нейтральность. Следует отметить, что некоторые авторы устанавливают связь индуцированного астигматизма с возрастом, то есть при прочих равных условиях хирургический астигматизм будет выше у пациентов старшего возраста [11].

Одним из факторов, влияющим на рефракционный результат хирургии катаракты, является выбор ИОЛ. В настоящее время на рынке офтальмологической продукции представлены различные модели складывающихся ИОЛ, их дизайн и материал постоянно совершенствуются.

Данный факт обусловлен неуклонным повышением требований к их качеству и доступности [4, 9].

Среди складывающихся ИОЛ наиболее перспективными являются линзы из акрила, имеющие высокий коэффициент преломления, превышающий показатель линз из полиметилметакрилата и гидрогеля, что позволяет выполнить оптическую часть линзы значительно тоньше и обеспечивает более контролируемый процесс расправления ИОЛ в капсульном мешке в момент имплантации.

Цель – изучить влияние ширины тоннельных роговичных разрезов - 2,2 мм и 2,5 мм на индукцию астигматизма в хирургии катаракты при применении гибкой акриловой ИОЛ GalaxyFold – ULTRASMART.

Материал и методы. Нами были проанализированы результаты операций 30 больных (30 глаз) с возрастной катарактой различной степени зрелости в Уфимском НИИ глазных болезней. Возраст пациентов составил в среднем 64,6±6,7 лет, из них 12 (40%) - мужчины, 18 (60%) - женщины. В исследование не включили больных с катарактой, осложненной сопутствующей патологией (заболевания роговицы и сетчатки, глаукома, миопия). Обследование пациентов до и после операции включало стандартные офтальмологические методы: визометрию, авторефрактометрию, кератометрию, периметрию, пневмотонометрию, ультразвуковую эхобиометрию, офтальмоскопию.

Расчет оптической силы ИОЛ осуществляли по формуле SRK II. В первой группе оптическая сила имплантируемых линз варьировала от +19,0 D до +23,5 D, а во второй – от +19,0D до +23,0D.

Операции проводились на ультразвуковом аппарате «INFINITY» (Alcon, США) одним хирургом. Пациенты были разделены на 2 группы, сопоставимые по возрасту и степени зрелости катаракты. Первую группу составили 15 пациентов (15 глаз), которым была выполнена факоэмульсификация катаракты через тоннельный разрез 2,2 мм. Во вторую

группу вошли 15 пациентов (15 глаз), которым была выполнена факоэмульсификация через роговичный тоннель 2,5 мм. Всем 30 пациентам была имплантирована ИОЛ GalaxyFold – ULTRASMART (производитель – Ellis Ophthalmic Technologies INC., USA). Асферическая гидрофильная акриловая складывающаяся монолитная ИОЛ GalaxyFold – ULTRASMART изготовлена из гидрофильного акрила высокой биосовместимости и имеет плоскостную гаптику с четырьмя опорными элементами; диаметр оптической части линзы составляет 6,0 мм, общая длина – 11,0 мм.

Измерения остроты зрения с максимальной коррекцией и без таковой, а также индуцированного астигматизма проводили на 1-й день после операции, через 1, 3 месяца после операции. Для вычисления послеоперационного индуцированного роговичного астигматизма использовали формулу T.V. Cravy:

$$ИА = M_2(\sin\alpha_2 \cos\alpha_2) - M_1(\sin\alpha_1 \cos\alpha_1),$$

где ИА - величина индуцированного астигматизма (дптр), M_l, M_2 - величина астигматизма (дптр) до и после операции, α_1, α_2 - значение угла сильного меридиана роговицы до и после операции [8]. Статистический анализ полученных данных проводился с использованием пакета программ «Statistica for Windows 5.0» (StatSoft), программного обеспечения MS Excel 2002 (Microsoft).

Результаты. Проведенный анализ клинических результатов 30 операций показал, что осложнений в ранний послеоперационный период в обеих группах не наблюдалось. Лишь в 13,3% в первой и в 6,6% во второй группах наблюдалось преходящее повышение ВГД в среднем на 2-3 мм рт.ст. (Topcon).

На следующий день после факоэмульсификации с имплантацией ИОЛ GalaxyFold ULTRASMART острота зрения без дополнительной коррекции в первой группе составила 0,66±0,14, во второй группе - 0,63±0,15. Через 1 месяц острота зрения в обеих группах повысилась до 0,76±0,14 и 0,74±0,13

соответственно. Повышение остроты зрения отмечалось и в сроки до 3 месяцев: 0,81±0,12 и 0,75±0,15 соответственно.

На 1-й день после операции острота зрения с коррекцией оказалась несколько выше у пациентов, которым проводили факоэмульсификацию через тоннельный роговичный разрез 2,2 мм - 0,71±0,12 по сравнению с 0,68±0,11 во второй группе. У абсолютного большинства пациентов в течение 1-3 недель отмечалось восстановление остроты зрения до 0,87±0,12 и до 0,90±0,09, и в дальнейшем она оставалась стабильной.

В течение 1 месяца после операции в обеих группах отмечалась тенденция к незначительному росту индуцированного астигматизма. Через 3 месяца после операции величина индуцированного астигматизма в обеих группах снизилась до 0,56±0,21 и 0,63±0,27 дптр соответственно и в дальнейшем оставалась стабильной. Эти данные согласуются с исследованиями других авторов, по результатам которых, индуцированный астигматизм после классической факоэмульсификации колеблется от 0,6 до 1,2 дптр [3,6].

Выводы. Вне зависимости от ширины роговичного тоннельного разреза имплантация ИОЛ GalaxyFold ULTRASMART позволила добиться высокой остроты зрения в течение 1 месяца после операции.

К концу периода наблюдения (3 месяца) в группе с меньшим разрезом (2,2 мм) результаты оказались более высокими, чем в группе с разрезом 2,5 мм: острота зрения без коррекции - 0,81±0,12 относительно 0,75±0,15, с коррекцией - 0,87±0,12 и до 0,90±0,09 в обеих группах, а объем индуцированного астигматизма был меньше 0,56±0,21 дптр и 0,63±0,27 дптр соответственно.

Таким образом, использование в хирургии катаракт малых разрезов обеспечивает относительно высокие и стабильные результаты лечения и тем самым более быструю реабилитацию пациентов после операции.

Литература.

1. Азнабаев М.Т., Семенова Е.Н., Закиров Р.С. Эффективность интраокулярной коррекции в медико-социальной и трудовой реабилитации больных с катарактой // Вестн. офтальмологии. – 1988. – Т. 104, № 3. – С. 29-31.
2. Азнабаев Б.М. Ультразвуковая хирургия катаракты – факоэмульсификация. – М.: Август Борг, 2005. – 136 с.
3. Ильюхин О.Е. Острота зрения и индуцированный астигматизм при различных методиках факоэмульсификации // Офтальмохирургия. – 2009. – № 6. – С. 20-23.
4. Копаев С.Ю., Яковлев Д.А., Антонян С.А. Микрокоаксиальная факоэмульсификация катаракты с имплантацией ИОЛ Rumex AquaSens системой NaviJect // Федоровские чтения. – 2007. – С. 58.
5. Флетчер Р., Флетчер С., Вагнер Э. Клиническая эпидемиология. Основы доказательной медицины. – М.: Медиасфера, 2004. – 352 с.
6. Alio J., Rodriguez-Prats J.L., Galal A., Ramzy M. Outcomes of microincision cataract surgery versus coaxial phacoemulsification // Ophthalmology. – 2005. – Vol. 112. – P. 1997-2003.
7. Buratto L. Phacoemulsification: Principles and Technics. – FLACK Inc., 1998. – P. 33-48.
8. Cravy T.V. Calculation of the change in corneal astigmatism following cataract extraction // Ophthalmic Surg. – 1979. – Vol. 10. – P. 38-49.
9. Dermot M. G. Torsional handpiece proves safe and efficient complement to microcoaxial phaco // Eurotimes. – 2007. – Vol. 12. – Issue 9. – P. 10-11.
10. Grymin H., Palenga-Pydyn D., Omulecki W., Bogorodski B. Astigmatism after ECCE with IOL implantation // Klin. Oczna. – 1998. – № 1. – P. 23-26.
11. Huang F.C., Tseng S.H. Comparison of surgically induced astigmatism after sutureless temporal clear corneal and scleral frown incisions // J. Cataract. Refract. Surg. – 1998. – Vol. 24, № 4. – P. 477-481.

12. Jacobs B.J., Gaynes B.I., Deutsch T.A. Refractive astigmatism after oblique clear corneal phacoemulsification cataract incision // J. Cataract. Refract. Surg. 1999. – Vol. 25, № 7. – P. 949-952.
13. Naylor E.J. Astigmatic difference in refractive errors // Br. J. Ophthalmol. – 1968. – Vol. 52. – P. 422-425.
14. Nguyen T.M., Miller K.M. Digital overlay technique for documenting toric IOL axis orientation // J. Cataract. Refract. Surg. – 2000. – Vol. 26, № 10. – P. 1497-1504.
15. Wirbelauer C., Anders N., Pham D.T., Wollensak J. Effect of incision location on preoperative oblique after scleral tunnel incision // J. Cataract. Refract. Surg. 1997. – Vol. 23, № 3. – P. 365-371.
16. Woo S.J., Lee J.H. Effect of corneal thickness on surgically induced astigmatism in cataract surgery // J. Cataract. Refract. Surg. – 2003. – Vol. 29, № 12. – P. 2401-2406.

С.Г. Анисимова

ВЛИЯНИЕ ЦИТОФЛАВИНА НА СЛЁЗОПРОДУКЦИЮ У ЭЛЕКТРОГАЗОСВАРЩИКОВ И БУХГАЛТЕРОВ С СИНДРОМОМ СУХОГО ГЛАЗА

Научные руководители – д.м.н., проф. Н.К. Мазина,
к.м.н., доц. Т.В. Абрамова
Кафедра фармакологии
Кировская государственная медицинская академия (Киров, Россия)

S.G. Anisimova

INFLUENCE OF CYTOFLAVIN ON A TEAR PRODUCTION AT THE WELDERS AND ACCOUNTANTS WITH DRY EYE SYNDROME

Scientific Directors – Prof. Dr. N.K. Mazina, Doc. Dr. T.V. Abramova
Department of Pharmacology,
Kirov State Medical Academy (Kirov, Russia)

Резюме. *Под нашим наблюдением находилось 32 пациента с различной степенью нарушения слезопродукции, которые были разделены на 2 группы (получавшие цитофлавин и плацебо). В результате исследования было выявлено, что приём цитофлавина пациентами с профессиональной патологией органа зрения (электрогазосварщики, бухгалтера) в виде ССГ обеспечивает сдвиг показателей выработки слёзной жидкости, гемодинамики глаза в диапазон нормальных значений, способствует существенному снижению внутриглазного давления, уменьшению диаметра зрачка вследствие восстановления регулирующих влияний парасимпатической нервной системы. Полученные данные свидетельствуют о том, что цитофлавин можно применять как в профилактических, так и в лечебных целях при профессиональной офтальмопатологии.*

Ключевые слова: *цитофлавин, ССГ, электрогазосварщик, бухгалтер.*

Актуальность. По статистическим данным за 2010 год профзаболевания зрительного анализатора составляют 6,4% от общего процента профессиональной заболеваемости (основная часть приходится на неврологическую патологию и патологию верхних дыхательных путей). Около 85% составляют заболевания глаз у электрогазосварщиков (лучевая катаракта, буллёзная кератопатия), остальное – профессиональные аллергические заболевания глаз, хореоретиниты, травмы. В 95% случаев профессиональной офтальмопатологии пациенты страдают синдромом сухого глаза (ССГ) [1].

Чем выше профессиональный стаж электрогазосварщика, тем ярче проявляются симптомы ССГ [1].

Синдром «сухого глаза» является состоянием, связанным с нарушением со стороны слёзной плёнки ввиду недостаточной выработки слезы или избыточным её испарением с поверхности глаза, что приводит к повреждению в области открытой части поверхности глазного яблока и ассоциируется с симптомами дискомфорта [6].

В офтальмологии описана новая патология – компьютерный синдром, проявляющийся симптомами ССГ: жжение в глазах, чувство песка за веками, боли в области глазниц и лба, дискомфорт при движении глаз, покраснение. ССГ чаще возникает вследствие действия электромагнитного поля на передний отдел глаза [2]. Работа с компьютерными мониторами в 90% случаев вызывает ССГ [7].

Согласно сложившейся практике, лечение ССГ заключается в применении инстилляций препаратов искусственной слезы, повышающих качество и стабильность слёзной плёнки или ее замещающих, и хирургическое лечение [5]. Однако фармакологическая коррекция ССГ с целью восстановления выработки натуральной слезы остается нерешенной задачей.

В звеньях патогенеза ССГ – значительная доля нарушений, связанных с дисфункцией слезных желез, обусловлена дисбалансом симпатической и парасимпатической иннервации, гипоксией и активацией свободно-радикальных процессов [3]. Поэтому, перспективным путем коррекции ССГ является фармакологическая регуляция энергетического обмена с помощью препаратов, содержащих митохондриальные субстраты и обладающих полиорганным энергопротективным действием [4].

Цель. Изучить клиническую эффективность применения энергопротектора «Цитофлавин» в комплексном лечении электрогазосварщиков и бухгалтеров с синдромом «сухого глаза».

Материалы и методы. В анализ включены результаты обследования 32 пациентов (64 глаза) в возрасте от 28 до 45 лет, что соответствует профессиональному стажу от 10 до 30 лет, сопоставимые по возрасту, полу, стажу работы, виду профессиональной вредности (бухгалтера, электрогазосварщики). Все пациенты были случайным образом разделены на 2 группы (получавшие цитофлавин и плацебо).

Методы обследования:

1. Офтальмологическое обследование (определение дистантной остроты зрения по таблицам Сивцева, авторефкератометрия на UNICOS, офтальмоскопия, биомикроскопия структур переднего отрезка глаза, высота слёзного мениска, внутриглазное давление).
2. Функциональные пробы (пробы Ширмера, Норна, биомикроскопия с окрашиванием 1% флюоресцеином, оценка состояния мейбомиевых желёз по Norn M., показатель LIPCOF).
3. Компьютерная периметрия.
4. Количественная оценка гемодинамики глазного яблока (ALOKA).

Вариационную статистическую обработку данных проводили путем вычисления для полученных параметров средней арифметической величины (M) относительного показателя в процентах (P), средней ошибки

арифметического вариационного ряда и ошибки репрезентативности (m_M, m_P), корреляционный и дисперсный анализ. Достоверность различий между средними величинами определялась с использованием критерия χ^2 и параметрического критерия Стьюдента (t). Обработка данных выполнена с помощью соответствующего пакета программ (StatSoft Statistica v6.0 Rus, Microsoft Excel 2007, Biostatistics 4.03.).

Результаты. У всех обследованных пациентов наблюдали ССГ с различной степенью нарушения слезопродукции. Препарат цитофлавин, принимаемый пациентами в суточной дозе (в пересчете на янтарную кислоту) 1,2 г в течение 25 дней, существенно влиял на слезопродукцию и другие параметры функциональной активности органа зрения. В группе цитофлавина острота зрения правого глаза увеличивалась с 0,4±0,1 до 0,6±0,1, левого - с 0,5±0,1 до 0,6±0,1 ($p<0,05$), значения теста Ширмера достоверно ($p<0,05$) повышались в среднем в 1,3-1,7 раза (правый глаз с 8,1±1,50 до 14,1±1,70 мм, а левый – с 7,9±3,0 до 10,2±3,0 мм), пробы Норна повышались достоверно ($p<0,05$) в среднем на 13-22% (правый глаз с 8,12±2,0 до 9,2±2,0 с, а левый – с 7,5±2,0 до 9,2±2,0 с). Состояние мейбомиевых желез в обеих группах оставалось в пределах нормы. Высота слёзного мениска в группе цитофлавина правого глаза увеличивалась с 0,13±0,05 мм до 0,15±0,05 мм, левого - с 0,14±0,05 мм до 0,16±0,05 мм ($p<0,05$). При ультразвуковой доплерографии сосудов глаза максимальная скорость кровотока $V_{макс}$ глазничной артерии правого глаза в группе цитофлавина возросла с 15,2±3,0 до 17,7±2,0 см/с, а левого – с 14,3±2,0 до 17,74±2,0 см/с ($p<0,05$), минимальная скорость кровотока $V_{мин}$ в глазничной артерии правого глаза возросла с 6,8±1,0 до 7,6±1,0 см/с, а левого – с 6,25±1,0 до 7,5±1,0 см/с ($p<0,05$). Индекс резистентности правого глаза возрастал с 0,55±0,05 до 0,67±0,05, а левого – с 0,56±0,05 до 0,64±0,05 ($p<0,05$). Значения показателей гемодинамики центральной артерии сетчатки, центральной вены сетчатки, задних коротких цилиарных артерий, слёзной артерии также

достоверно сдвигались в «диапазон нормы». В группе контроля статистически значимых изменений при проведённых пробах и допплеросканировании не наблюдали. Внутриглазное давление в группе цитофлавина изменилось с 19,2±1,50 мм рт.ст до 18,5±1,0 мм рт.ст. В группе плацебо изменения не выявились. Значения пупиллометрии в группе цитофлавина уменьшились с 3,7±0,1 мм до 3,3±0,1 мм (p=0,01), в группе контроля клинически и статистически значимых изменений этих параметров не наблюдали.

Вывод. Приём цитофлавина пациентами с профессиональной патологией органа зрения (электрогазосварщики, бухгалтера) в виде ССГ обеспечивает сдвиг показателей выработки слёзной жидкости, гемодинамики глаза в диапазон нормальных значений, способствует существенному снижению внутриглазного давления, уменьшению диаметра зрачка вследствие восстановления регулирующих влияний парасимпатической нервной системы. Полученные данные свидетельствуют о том, что цитофлавин можно применять как в профилактических, так и в лечебных целях при профессиональной офтальмопатологии.

Литература.

1. Измерова Н.Ф. Профессиональная патология: национальное руководство. М.: ГЭОТАР-Медиа, 2011. – С. 77-91.
2. Лагутина Г.Н., Матюхин В.В., Головкова Н.П., Симонова Н.И. Профессиональная патология: национальное руководство. М.: ГЭОТАР-Медиа, 2011. – С. 594-597.
3. Мазина Н.К., Абрамова Т.В., Вохмянина Т.Г., Ефимова М.О., Зуев О.В., Хазанов В.А. Возможности фармакологической энергопротекции препаратом янтарной кислоты при офтальмопатологии // Актуальные вопросы современной биохимии. Всероссийская науч.-практ. конференция биохимиков и специалистов по лабораторной медицине. 2007.

4. Шешунов И.В., Мазина Н.К., Хазанов В.А., Мазин П.В. Фармако-экономические эффекты регуляторов энергетического обмена как фактор улучшения качества медицинской помощи // Экономика здравоохранения, 2006. – №12. – С. 39-46.
5. Evangelista M., Koverech A., Messano M., Pescosolido N. Comparison of three lubricant eye drop solutions in dry eye patients // Optom. Vis. Sci. – 2011. – 88(12). – P. 1439-44.
6. Murube J., Nemeth J., Hoh H., Kaynak-Hekimham P., Horwath-Winter J., Agarwal A., Baudoin C., Benitez Del Castillo J.M., Cervenka S., ChenZhuo L., Ducasse A., Duran J., Holly R., Javate R., Nepp J., Paulsen R., Rahimi A., Raus P., Shalaby O., Sieg P., Sorino H., Spinelli D., Ugurbas S.H., Van Setten G. The triple classification of dry eye for practical clinical use // Eur. J. Ophthal. – 2005. – Vol. 15. – P. 660-667.
7. Rosenfield M, Hue J.E., Huang R.R., Bababekova Y. The effects of induced oblique astigmatism on symptoms and reading performance while viewing a computer screen // Ophthalmic Physiol. Opt. – 2012. – 32(2). – P. 142-148.

Р.С. Аракельян, А.С. Аракельян

ПОРАЖЕНИЯ ГЛАЗ ПАРАЗИТАРНОЙ ЭТИОЛОГИИ

Кафедра инфекционных болезней
Астраханская государственная медицинская академия (Астрахань, Россия)

R.S. Arakelyan, A.S. Arakelyan

EYE INVOLVEMENT PARASITIC ETIOLOGY

Department of Infectious Diseases
Astrakhan State Medical Academy (Astrakhan, Russia)

Резюме. *Представлен анализ паразитарного поражения органа зрения на примере дирофиляриоза в Астраханской области.*
Ключевые слова: *дирофиляриоз, паразиты.*

Актуальность. Дирофиляриоз – заболевание, вызываемое паразитированием нематоды *Dirofilaria repens* в подкожной клетчатке различных частей тела, слизистых и конъюнктиве органа зрения, в половых органах, молочных железах, внутренних оболочках тканей и органов брюшной полости человека. Это тканевой гельминтоз, характеризующийся медленным развитием и длительным хроническим течением. Принято считать, что дирофиляриоз – редкая у человека глистная инвазия, однако практика последних лет показывает явную тенденцию к росту данной патологии [3]. Актуальность темы заключается в том, что больные или лица, имеющие отдельные специфичные проявления дирофиляриоза, обращаются за медицинской помощью к самым разным специалистам: терапевтам, офтальмологам, стоматологам, отоларингологам, хирургам, дерматовенерологам.

Цель. Изучить ситуацию по паразитарным поражениям органа зрения на примере дирофиляриоза.

Материалы и методы. Дирофиляриоз человека регистрируется в Астраханской области с 1951 г. В настоящее время в регионе зарегистрировано 76 случаев дирофиляриоза человека, из них 29 случаев (38,2%) приходится на поражения органа зрения [1, 2].

Результаты. Проблема дирофиляриоза обусловлена широкой циркуляцией возбудителя в природной среде и отсутствием надлежащих мер по выявлению и дегельминтизации зараженных животных – облигатных дефинитивных хозяев (домашних собак и кошек). Дирофиляриоз человека зарегистрирован в 53 субъектах РФ, из них 29 – в Европейской части России. Южный Федеральный округ охватывает 6 субъектов РФ, из них в четырех (Краснодарский край, Астраханская, Волгоградская и Ростовская области) зарегистрирован дирофиляриоз человека. Всего 337 случаев (59,8% случаев от общего числа всех зарегистрированных случаев на территории России).

Юг России – благоприятная зона для распространения трансмиссивных инфекций и инвазий, в том числе и филяриатозов. Отсутствие мероприятий по их профилактике, рост численности бродячих животных обуславливает риск увеличения числа инвазированных людей и домашних животных.

Первый случай глазного дирофиляриоза зарегистрирован в июне 1984 г. у девочки 13 лет, проживавшей в Икрянинском районе Астраханской области. Первый городской случай глазного дирофиляриоза также зарегистрирован в июне 1984 г. у 50-летней женщины. Всего за анализируемый период в г. Астрахани зарегистрировано 24 случая (82,9%) глазного дирофиляриоза. Единичные случаи глазного дирофиляриоза зарегистрированы в Приволжском районе – 2 сл. (6,9%), Наримановском и Икрянинском районах и г. Знаменске – по 1 сл. (3,4%).

Возраст больных колебался от 13 до 61 лет. Максимальное число случаев заболевания зарегистрировано у лиц в возрасте от 30 до 39 лет – 27,8% (8 чел.). По остальным возрастам гельминтоз регистрировался у лиц от

1 до 14 лет – 6,9% (2 чел.), от 15 до 19 лет – 3,4% (1 чел.), от 20 до 29 лет – 20,6% (6 чел.), от 40 до 49 лет – 17,1% (5 чел.) и старше 50 лет – у 24,2% (7 чел.).

Гельминт локализовался в области век – 16 сл. (55,2%), в области орбиты – 13 сл. (44,8%). В половом соотношении: мужчины – 2 сл. (6,9%), женщины – 27 сл. (93,1%).

Как правило, в большинстве случаев (72,4%), больные за помощью обращались к врачам различных специальностей, где выставлялись неправильные диагнозы: атерома – 8 сл. (27,8%), новообразование и липома – по 3 сл. (по 10,3%), аллергический отек и инородное тело – по 2 сл. (6,9%), токсидермия, саркома, фиброматоз – по 1 сл. (3,4%). В 1 случае (3,4%) больной за помощью не обращался – паразит выделился самостоятельно. И только в 7 сл. (24,2%) специалистами был выставлен правильный диагноз «Дирофиляриоз».

Во всех случаях больные предъявляли жалобы на боль, жжение, гиперемию и отечность пораженного участка. Часть больных – 34,5% (10 чел.) отмечали чувство шевеления и подкожного переползания гельминта в пораженном участке.

В 28 случаях (96,6%) гельминт был удален хирургическим путем в различных хирургических клиниках и поликлиниках г. Астрахани и Астраханской области и идентифицирован сотрудниками паразитологической службы г. Астрахани, как нематода Dirofilaria repens (самка).

Размеры извлеченных гельминтов колебались от 50 до 170 мм (93,1%), в т.ч. менее 100 мм – 37,9% (11 сл.) и более 100 мм – 55,2% (16 сл.). В двух случаях (6,9%) в паразитологическую службу доставлялись фрагменты гельминта, идентифицированные также как самка нематоды *Dirofilaria repens*.

Таким образом, обращает на себя внимание факт, что при первичном обращении больных к врачам разных специальностей гельминтоз не выявлен своевременно ни в одном случае, так как указанные специалисты

оказываются недостаточно информированными в отношении дирофиляриоза, поэтому выставляют клинический диагноз, не связанный с паразитарной этиологией (атерома, флегмона, фиброма, фурункул, киста, опухоль и т.д.), что в дальнейшем приводит к трудностям в лечении.

Выводы. Увеличение числа социально неблагополучных факторов, низкое качество профилактических исследований, потепление климата способствуют повышению риска заражения и увеличению числа случаев местной передачи возбудителя дирофиляриоза. В большинстве случаев при обращении к врачам различного профиля, выставлялись неправильные диагнозы. Сложность раннего выявления связана с трудностью дифференциальной диагностики и низкой осведомленностью врачей об этой разновидности гельминтоза.

Литература.

1. Аракельян Р.С. Случай дирофиляриоза человека в Астраханской области // Мед. паразитология и паразитарные болезни. – 2007. – № 3. – С. 15.
2. Аракельян Р.С. Эпидемиолого-эпизоотологические особенности дирофиляриоза на территории Астраханской области: Автореф. дисс. … канд. мед. наук. – Москва, 2008. – 28 с.
3. Архипов И.А., Архипова Д.Р. Дирофиляриоз. Москва, 2004. 194 с.

А.И. Арсланова

РЕДКИЙ СЛУЧАЙ ЗЛОКАЧЕСТВЕННОЙ НЕВРИНОМЫ

Научный руководитель – к.м.н., доц. Р.А. Батыршин
Кафедра офтальмологии
Башкирский государственный медицинский университет (Уфа, Россия)

A.I. Arslanova

THE RARE CASE OF MALIGNANT NEURINOMA

Scientific Director – Doc. Dr. R.A. Batyrshin
Department of Ophthalmology
Bashkir State Medical University (Ufa, Russia)

Резюме. *Представлено собственное наблюдение редкого клинического случая злокачественной внутриглазной невриномы, который сопровождался развитием вторичной глаукомы.*

Ключевые слова: *невринома, вторичная глаукома, офтальмоонкология.*

Актуальность. Невринома – это редкая опухоль, развивающаяся из клеток шванновской оболочки периферических нервов (нейроэктодермального происхождения). Она встречается преимущественно у людей среднего возраста и характеризуется доброкачественным течением. Злокачественное течение невриномы отмечается в редких случаях. Одним из первых признаков опухоли могут быть локализованные боли в орбите, невоспалительный отек век, частичный птоз, диплопия [5]. Приблизительно в 5% случаях внутриглазных опухолей развивается вторичное повышение внутриглазного давления (ВГД) [3]. Вторичная неопластическая глаукома возникает как осложнение внутриглазных или орбитальных образований: при меланобластоме роговицы или цилиарного тела, меланоме радужки в 7% случаях, меланоме собственно сосудистой оболочки от 2% до 7% случаев,

ретинобластоме [1]. При этом развитие вторичной неопластической глаукомы происходит на II-III стадии опухолевого роста и обусловлено блокадой угла передней камеры самой опухолью, отложением макрофагов и продуктов распада опухолевой ткани в трабекулярном фильтре, образованием гониосинехий, повышением давления в орбитальных, внутриглазных и эписклеральных венах [2, 4]. Диагностика глаукомы в подобных случаях не вызывает затруднений. Значительно важнее и сложнее определить ее этиологию.

Цель – описание клинического случая внутриглазной злокачественной невриномы.

Материал и методы. Материалом послужил анализ клинического случая пациента К., 1955 г.р., который обратился в ГКБ №10 ГО г.Уфы. Больному проведено стандартное офтальмологическое обследование.

Результаты. При поступлении в стационар пациент предъявлял жалобы на постоянные сильные боли в левом глазу в течение суток. Из анамнеза известно, что он страдает глаукомой около 4 лет. В октябре 2012 года проведена криопексия цилиарного тела левого глаза. После проведенного хирургического вмешательства беспокоили периодические боли в левом глазном яблоке. Пациент принимал ганфорт.

Офтальмологический статус при поступлении: острота зрения OD / OS 1,0 / 0; ВГД = 20 / 49 мм рт. ст. (по Маклакову). При наружном осмотре, биомикроскопии и офтальмоскопии передний отрезок и преломляющие среды правого глаза без особенностей, глазное дно в норме. Слева глазная щель сужена, застойная инъекция сосудов конъюнктивы, роговица умеренно отечна, передняя камера мелкая, влага прозрачная, рубеоз радужки, диффузное помутнение хрусталика, глазное дно не офтальмоскопируется. При проведении ультразвукового исследования выявлено гипоэхогенное образование неоднородной структуры в задней стенке глазного яблока.

На основании жалоб, анамнеза заболевания, клинических данных и результатов инструментальных исследований был выставлен диагноз: терминальная болящая глаукома. Проведена энуклеация глазного яблока с формированием опорно-двигательной культи. Операционный материал направлен на гистологическое исследование для исключения офтальмоонкопатологии. Гистологическое заключение: злокачественная невринома. Для определения дальнейшей тактики лечения пациент отправлен на консультацию в Республиканский онкологический диспансер.

Вывод. Развитие вторичной глаукомы является поводом для онкологической настороженности и проведения ряда дополнительных методов исследования для выявления внутриглазной опухоли, важно определение правильной тактики лечения и дальнейшее наблюдение больного.

Литература.

1. Бровкина А.Ф. Вторичная глаукома при внутриглазных опухолях // Русский медицинский журнал. Клиническая офтальмология. 2003. №2. – С. 49.
2. Глазные болезни: Учебник / Под ред. В.Г. Копаевой. – М.: Медицина, 2008. – 560 с.
3. Клиническая офтальмология: систематизированный подход / Д. Кански; [пер.с англ.]; под ред. В.П. Еричева, 2009. – 944 с.
4. Нестеров А.П. Глаукома. М.: ООО «Медицинское информационное агенство», 2008. – 360 с.
5. Офтальмоонкология: Руководство для врачей / А.Ф. Бровкина, В.В. Вальский, Г.А. Гусев и др.; Под ред. А.Ф. Бровкиной. – М.: Медицина, 2002. – 424 с.

И.Р. Байбулдин, Д.Ф. Таипова

ОЦЕНКА УРОВНЯ СОЦИАЛЬНО-БЫТОВОЙ И ПРОФЕССИОНАЛЬНО-ТРУДОВОЙ ГОТОВНОСТИ ВЫПУСКНИКОВ УФИМСКОЙ СПЕЦИАЛИЗИРОВАННОЙ ШКОЛЫ-ИНТЕРНАТ №28 С РЕТИНОПАТИЕЙ НЕДОНОШЕННЫХ

Научный руководитель – к.м.н., доц. С.Р. Авхадеева
Кафедра офтальмологии с курсом ИПО
Башкирский государственный медицинский университет (Уфа, Россия)

I.R. Baybuldin, D.F. Taipova

ASSESSMENT OF SOCIAL HOUSEHOLD AND PROFESSIONAL WORK READINESS OF THE UFA'S SPECIALIZED BOARDING SCHOOL NO. 28 GRADUATES WITH THE RETINOPATHY PREMATURITY

Scientific Director – Doc. Dr. S.R. Avkhadeeva
Department of Ophthalmology
Bashkir State Medical University (Ufa, Russia)

Резюме. *В данной работе изучены, обобщены и описаны уровни социально-психологической адаптации и готовности обучающихся Уфимской специализированной (коррекционной) школы-интернат №28 III-IV типа с ретинопатией недоношенных к самостоятельной жизни.*

Ключевые слова: *ретинопатия недоношенных, социально-психологическая адаптация слепых и слабовидящих детей, ретролентальная фиброплазия, рубцовые изменения при ретинопатии недоношенных.*

Актуальность. В настоящее время перинатальное поражение центральной нервной системы и ретинопатия недоношенных (РН) занимают важное место в структуре патологии детей, родившихся в малом сроке беременности, что связано с высокой распространенностью, разнообразием

клинических проявлений и риском формирования инвалидности. С каждым годом количество преждевременных родов увеличивается во всем мире, а значит, и число младенцев, рожденных в малом сроке гестации и с низкой массой тела [1]. В мире уровень рождаемости недоношенных оценивается в 9,6%. В Российской Федерации частота рождения детей с низкой массой тела по данным Госкомстата РФ составляет 5,7-6,2% по отношению к числу всех родившихся живыми [2]. Частота РН у детей с гестационным возрастом до 28 недель достигает 100%, 29-31 недели – 61,5%, 32-34 недели – 34,7%, 35-37 недель – 23,1%. Подобная тенденция наблюдается и в отношении массы тела новорожденных детей. Так при массе тела до 1000 г РН развивается в 84,4%, 1000-1250 г – 68%, 1250-1500 г – 47,4%, 1500-2000 г – 27%, свыше 2000 г – в 10,7% случаях [3].

РН – это вазопролиферативное витреоретинальное заболевание глаз, приводящее к слепоте, слабовидению, а также миопии различной степени, страбизму, дегенеративным изменениям сетчатки, вторичной глаукоме, отсроченной отслойке сетчатки. РН является одной из ведущих проблем офтальмологии и неонатологии, выходя на первое место среди причин инвалидности по зрению [4].

Важнейшим требованием современного общества является формирование личности, способной адаптироваться в быстро меняющихся условиях окружающей социальной среды, безболезненно интегрироваться в общество здоровых людей. Социально-психологическая адаптация – (от лат. *adaptation* – приспособление) результат (и процесс) взаимодействия личности и социальной среды, который приводит к оптимальному согласованию (установлению оптимального соотношения) целей и ценностей личности и группы. Вопрос социально-психологической адаптации, где проблема адаптации лиц с глубокими нарушениями зрения разрабатывалась в различных аспектах, связанных с ориентировкой в пространстве и социально-бытовой ориентировкой, их интегрированным обучением,

культурно-досуговой активностью инвалидов по зрению, а также производственной деятельностью слепых и слабовидящих, представляет актуальную задачу. Особую значимость проблема социально-психологической адаптации приобретает применительно к такой категории лиц с глубокими нарушениями зрения, как обучающиеся старших классов и выпускники школ-интернатов для слепых и слабовидящих детей. Слепые и слабовидящие обучающиеся при переходе к взрослой самостоятельной жизни за пределами школы-интерната испытывают в плане социально-психологической адаптации особые проблемы, связанные с тем, что условия и характер обучения в образовательных учреждениях интернатного типа, для детей с особыми образовательными потребностями, значительно отличаются от таковых в образовательных учреждениях массового назначения [5]. Проблема освоения слепыми и слабовидящими обучающимися социального пространства в психологическом плане, остается до настоящего времени актуальной.

Цель – изучить личностный потенциал социально-психологической адаптации детей с ретинопатией недоношенных, обучающихся в школе-интернат №28.

Материалы и методы. Был проведен анализ медицинских карт всех обучающихся Уфимской специализированной (коррекционной) общеобразовательной школы-интернат № 28 III-IV типа и выборка детей с диагнозом ретинопатия недоношенных по разработанной анкете. Далее происходило наблюдение, индивидуальная беседа с каждым ребенком. На момент наблюдения все пациенты имели рубцовую стадию ретинопатии недоношенных IVB-V. Офтальмологический статус оценивался по стандартной методике, visus пациентов составил в среднем 0,02/0,02. Все учащиеся являются инвалидами с детства и обучаются по Брайлю.

Результаты. В школе-интернат обучаются 26 детей с ретинопатией недоношенных в возрасте от 8 до 18 лет. В ходе наших исследований выявлено, что встречаемость РН среди 1-12 классов школы составила у

девочек 54%, мальчиков – 46%. Ученики из Уфы и Уфимского района составляют 76,9%. 30,8% детей из социально-неблагополучных семей.

На основании статистически обработанных данных анкетирования высокий уровень социально-бытовой готовности учащихся к самостоятельной жизни в 12-х классах выявлен у 87,4% учеников; средний – в 10-х классах – у 35,5%; низкий в 10-х классах – у 73,9%. Профессионально-трудовую готовность выпускников 12-х классов педагоги оценили на 21%, 10-х классов – на 12,5%. Учащиеся 12-х классов оценили себя завышенно – в 24,6% случаев, а 10-х классов вполне адекватно, что составило в среднем 13,6%. После окончания школы собираются продолжить учебу в специализированных учебных заведениях все 100% учащихся.

Вывод. Таким образом, несмотря на то, что все пациенты являются инвалидами с детства, высокий уровень социально-бытовой готовности к самостоятельной жизни выявлен в среднем 87%, профессионально-трудовую готовность педагоги оценили на 21%. Самооценка профессионально-трудовой готовности у учащихся 12-х классов была завышена (24,6%), а невозможность удовлетворить значимые потребности может вызывать психическую напряженность, состояние интрапсихического конфликта, может препятствовать построению целостного интегративного поведения и увеличивать риск срыва социальной адаптации. Это обусловливает высокую значимость социально-психологического сопровождения и поддержки для слепых и слабовидящих. Полученные нами результаты исследования могут быть использованы в деятельности специализированных учреждений.

Литература.

1. Сайдашева Э.И. Факторы риска ретинопатии недоношенных в неонатальном периоде // Тезисы I междунар. науч.-практ. конф. по пролиферативному синдрому. – М., 2000. – С. 29-30.

2. Асташева И.Б. Диагностика и прогнозирование активной и рубцовой ретинопатии недоношенных: Автореф. дисс. … канд. мед. наук. – М., 2002. – 22 с.
3. Ревта А.М. Эпидемиология ретинопатии недоношенных: обзор литературы. Архангельск, 2004. – 31 с.
4. Алперина О.Н. Перинатальное поражение нервной системы и ретинопатия недоношенных: Дисс. … канд. мед. наук. – Екатеринбург, 2011. – 168 с.
5. Гафарова Л.М. Социально-психологическая адаптация лиц с нарушением зрения. Проблемы и решения: вып. кв. раб. – Уфа: Кафедра специальной педагогики и психологии ФГБОУ ВПО БГПУ им. М.Акмуллы, 2013. – 57 с.

О.Р. Балгазина, Д.Н. Ильина

МИКРОЦИРКУЛЯТОРНЫЕ НАРУШЕНИЯ СОСУДОВ СЕТЧАТКИ ПРИ САХАРНОМ ДИАБЕТЕ I ТИПА У ДЕТЕЙ

Научный руководитель – к.м.н., асс. Газизова И.Р.
Кафедра офтальмологии с курсом ИПО БГМУ
Башкирский государственный медицинский университет (Уфа, Россия)

O.R. Balgazina, D.N. Ilyina

MICROCIRCULATORY DISORDERS OF RETINAL VESSELS IN DIABETES TYPE I AT CHILDREN

Scientific Director –I.R. Gazizova, MD, PhD
Department of Ophthalmology
Bashkir State Medical University (Ufa, Russia)

Резюме. *В статье представлен анализ микроциркуляторных нарушений сосудов глазного дна у детей и подростков больных сахарным диабетом I типа. По данным диспансерного наблюдения за детьми больными сахарным диабетом I типа было выявлено, что признаки микроангиопатии начинают появляться в среднем через 3 года после диагностики сахарного диабета I типа. Через 7-10 лет формируется диабетическая ретинопатия той или иной степени, которая имеет все характерные признаки. Патологические изменения сосудов сетчатки при диабете связаны с тяжестью и длительностью заболевания.*

Ключевые слова: *сахарный диабет I типа, диабетическая ангиопатия сетчатки у детей.*

Актуальность. Сахарный диабет (СД) представляет собой серьезную медико-социальную проблему, что обусловлено его высокой распространенностью, сохраняющимися темпами роста числа больных,

хроническим течением, определяющим кумулятивный характер заболевания, высокой инвалидизацией больных. С каждым годом количество больных увеличивается на 6-7 %, и на сегодняшний день их численность составляет от 2 до 4 % всего населения земного шара. При СД имеет место универсальная ангиопатия в том числе микроангиопатия сосудов сетчатки – поражение сосудов разного калибра, строения и локализации [1, 2] .

Сахарный диабет I типа – наиболее частое эндокринологическое заболевание детского возраста, представляющее в современных условиях глобальную проблему [3, 4]. Ранним проявлением микроангиопатии у детей является поражение глаз, прежде всего – ретинопатия.

Цель: анализ микроциркуляторных нарушений сосудов глазного дна у детей и подростков больных сахарным диабетом I типа.

Материалы и методы. Нами были обследованы 30 детей, больных СД I типа, в возрасте от 2,5 лет до 17 лет, которые находились на диспансерном учете в детской поликлинике №5, г. Уфа. Длительность СД I типа составляла от 1 года до 11 лет. С целью выявления микроциркуляторных нарушений исследовали сосуды глазного дна в условиях циклоплегии методами прямой офтальмоскопии. С помощью ручного офтальмоскопа («Heine Beta 200», Германия) на глазном дне оценивали изменения сосудов, характерные для сахарного диабета, и косвенно судили о степени общего поражения сосудов.

Результаты. По результатам нашего исследования были выделены 3 группы детей больных СД I типа. В 1 группу вошли 11 детей без сосудистых изменений на глазном дне. Это составило 36,7 % от всех обследованных. При этом длительность заболевания была от 1 года до 3-х лет. Во 2 группе были дети больные СД I типа, у которых уже выявлялись начальные признаки микроангиопатии сетчатки. Необходимо отметить, что именно микроангиопатия сосудов сетчатки у детей является предшествующим фактором к формированию диабетической ангиоретинопатии. В данной группе было 15 детей, это составило 50% от общего числа больных СД I типа

детей. Длительность течения СД I типа у этих детей была от 1 года до 8 лет. Микроангиопатия в данной группе характеризовалась легким диффузным, неравномерным или мешотчатым расширением вен сетчатки, диаметр которых становился в 2-3 раза больше диаметра артерий (в норме диаметр вен сетчатки превышает диаметр артерий не более чем в 1,5 раза), усилением извитости венул сетчатки. В 3 группе были дети больные СД I типа с офтальмологическим проявлением диабетической ретинопатии. В данной группе было 4 ребенка, что составило 13,3 %. На глазном дне выявлялись характерные изменения сетчатки: микроаневризмы - цилиндрические выпячивания и расширения капиллярных стенок, расположенные проксимально в венозных посткапиллярах сетчатки, новообразованные сосуды, извитость и четкообразность вен. Длительность сахарного диабета у этих детей составила от 7 до 11 лет.

Таким образом, большую часть больных составили дети больные СД I типа с начальными изменениями микроциркуляторного русла сетчатки. Изменения вен сетчатки были напрямую связаны с длительностью заболевания и характеризовались ампулообразным расширением, извитостью и неравномерностью калибра. У детей со стажем заболевания более 7 лет формировалась диабетическая ангиопатия. Диспансерное наблюдение за детьми с СД I типа у офтальмолога должно заключаться не только в описании состояния микроциркуляторных нарушений, но и в профилактике и терапии изменений сосудов сетчатки с самого начала СД I типа у детей.

Вывод. Первым признаком начинающейся диабетической ретинопатии считается мешотчатое расширение и извитость вен сетчатки, которое начинает появляться в среднем через 3 года после диагностики сахарного диабета I типа у детей. Через 7-10 лет формируется диабетическая ретинопатия той или иной степени, которая имеет все характерные признаки, как и у большинства больных сахарным диабетом I типа. Патологические

изменения сосудов сетчатки при диабете связаны с тяжестью и длительностью заболевания.

Литература.

1. Балаболкин М.И., Клебанова Е.М., Креминская В.М. Микроангиопатия – одно из сосудистых осложнений сахарного диабета // Consilium Medicum. 2000. – Т.2. – № 5. – С. 215-220.
2. Мельникова М.Б. Комплексная оценка течения диабетической ангио-ретинопатии у детей: Автореф. дисс. … канд. мед. наук.– М., 2004. – 21 с.
3. Попова В.А. Диагностика и лечение ангиопатий при сахарном диабете у детей: Автореф. дисс. … канд. мед. наук. – Ростов-на-Дону, 1990. – 21 с.
4. Danne T., Kordonouri O., Enders I., Hovener G. Monitoring for retinopathy in children with type 1 diabetes // Acta Paediatr. Suppl. – 1998. – Vol. 425. – P. 35-41.

А.М. Балмуханова

НЕОПЛАСТИЧЕСКАЯ ГЛАУКОМА ПО ДАННЫМ КАЗАХСКОГО НИИ ГЛАЗНЫХ БОЛЕЗНЕЙ

Научный руководитель – д.м.н., проф. А.В. Балмуханова
Кафедра офтальмологии
Казахский Национальный медицинский университет
им. С.Д. Асфендиярова (Алматы, Казахстан)

A.M. Balmukhanova

NEOPLASTIC GLAUCOMA ACCORDING KAZAKH EYE RESEARCH INSTITUTE

Scientific Director – Prof. Dr. A.V. Balmukhanova
Department of Ophthalmology
Kazakh National Medical University named after S.D. Asfendiyarov
(Almaty, Kazakhstan)

Резюме. *В статье рассматриваются механизмы этиопатогенеза вторичной глаукомы при внутриглазных опухолях; данные проведенного ретроспективного анализа показывают достаточно высокий удельный вес вторичной неопластической глаукомы, что позволяет рассматривать повышенное монолатеральное ВГД в подтверждении диагностики внутриглазных новообразований.*

Ключевые слова: *вторичная глаукома, меланома хориоидеи, иридохрусталиковая диафрагма, внутриглазная гипертензия, ретинобластома.*

Актуальность. Вторичная глаукома при меланоме хориоидеи по данным литературы встречается от 2% до 7% [1, 2]. Патогенез развития вторичной глаукомы при меланоме хориоидеи сложен. В каждом случае в ее развитии принимает участие не одна, а несколько причин. К ним относятся

закрытие угла передней камеры (УПК) смещенной кпереди иридохрусталиковой диафрагмой, закрытие УПК белковыми фракциями, элементами крови, опухолевыми клетками. В развитии вторичной глаукомы при хориоидальной меланоме нельзя полностью исключить сдавление вортикозной вены опухолевыми эмболами, играет роль и рецессия УПК, механизм развития которой при увеальной меланоме до конца не раскрыт. Внутриглазная гипертензия при этом развивается в результате блокады оттока внутриглазной жидкости.

Если по данным авторов 70-х годов повышение внутриглазного давления при внутриглазной опухоли в большой степени связано с локализацией, а не размером новообразования [3], то исследования, проведенные в нашей клинике, свидетельствуют, что появление внутриглазной гипертензии зависит не только от расположения опухоли, но и от ее размеров. При больших опухолях возникает целый ряд причин, в совокупности приводящих к вторичной глаукоме. К ним относятся застойные изменения в хориоидее, токсическое действие самой опухоли, оседающих в структурах УПК продуктов распада опухоли и пигмента. Формирующийся под сетчаткой белковый экссудат смещает кпереди стекловидное тело, иридохрусталиковую диафрагму. Результатом действия описанных причин оказывается блокада УПК. Токсическое набухание хрусталика в сочетании с задними синехиями приводит к формированию нового компонента зрачкового блока.

Таким образом, появление вторичной глаукомы при внутриглазных опухолях – поздний симптом, свидетельствующий о давности заболевания и его запущенности.

Целью настоящего исследования явилось изучение удельного веса вторичной неопластической глаукомы по данным обращаемости в КазНИИГБ.

Материалы и методы. Проведен анализ ретроспективного материала (историй болезни) больных меланомами хориоидеи и детей с ретинобластомами, находившихся на стационарном лечении в КазНИИГБ за период 2008-2012 гг.

Результаты. За период 2008-2012 гг. по стационару КазНИИГБ зарегистрировано 114 больных внутриглазными опухолями. Среди них было 36 детей с ретинобластомами и 68 больных увеальными меланомами.
Внутриглазные меланомы чаще всего встречались у больных в возрасте 60-69 лет, заболевали и мужчины и женщины почти в одинаковом соотношении. Наиболее часто выявлялась III стадия процесса и при локализации опухоли в заднем отделе хориоидеи.

У детей с ретинобластомами наиболее часто поражался возраст от 1 до 2 лет, причем в 4 случаях процесс был двусторонним, в основном выявлялась III Б стадия образования.

Среди больных с внутриглазными меланомами явления вторичной глаукомы диагностированы у 28 пациентов, что составило 41,2% от всех больных меланомами и 24,6% от всех пораженных внутриглазными опухолями за данный период времени.

Среди детей с ретинобластомами явления вторичной глаукомы наблюдались у 16, что составило 44,4% от всех детей, пораженных данной опухолью, и 11,1% от всех внутриглазных новообразований.

За пятилетний период 2008-2012 гг. по данным архива КазНИИГБ отмечалось 780 случаев вторичной глаукомы, из них неопластическая глаукома наблюдалась у 14,6%, причем вторичная глаукома, связанная с возникновением меланомы составила 3,6%, а вторичная глаукома, связанная с развитием ретинобластомы – 2,1%.

При сравнении с данными литературы 80-х годов [4], вторичная глаукома при меланомах хориоидеи диагностировалась в 18,1% случаев, в нашем исследовании офтальмогипертензия при увеальных меланомах

отмечается у 41,2% больных, что связано с ростом заболеваемости в последние годы, а также с поздней обращаемостью пациентов с офтальмоонкопатологией за высокоспециализированной медицинской помощью.

Выводы. Вторичная глаукома при внутриглазных новообразованиях развивается достаточно часто как при увеальных меланомах, так и при ретинобластомах, особенно в развитых стадиях процесса. В связи с чем изучение офтальмотонуса при данной патологии является необходимым, так как повышенное монолатеральное ВГД, которое не контролируется ни медикаментозно, ни хирургически, является одним из симптомов распространения опухолевой ткани и может служить тестом в диагностике внутриглазных новообразований.

Литература.

1. Бровкина А.Ф. Офтальмоонкология. М.: Медицина, 2002. – 431 с.
2. Балмуханова А.В. Внутриглазные опухоли. Учебное пособие. – Алматы, 2005. – 165 с.
3. Shields C.L., Shields J., Shields M. The glaucomas // Clinical science. Mosby, St. Louis.1996. P. 1131-1139.
4. Shields C.L., Kaliki S., Shah S.U., Luo W., Furuta M., Shields J.A. // Iris melanoma: features and prognosis in 317 children and adults. Ocular Oncology Service, Wills Eye Institute, Thomas Jefferson University, Philadelphia, USA. – 2012.

А.В. Башаров, Т.И. Дибаев, Т.Р. Мухамадеев

СОСТОЯНИЕ АРТЕРИЙ СЕТЧАТКИ ПОСЛЕ КАРОТИДНОЙ ЭНДАРТЕРЭКТОМИИ ПО ДАННЫМ ОПТИЧЕСКОЙ КОГЕРЕНТНОЙ ТОМОГРАФИИ

Научный руководитель – д.м.н., проф. Б.М. Азнабаев
Кафедра офтальмологии с курсом ИПО
Башкирский государственный медицинский университет (Уфа, Россия)

A.V. Basharov, T.I. Dibaev, T.R. Mukhamadeev

EVALUATION OF RETINAL ARTERIES AFTER CAROTID ENDARTERECTOMY USING OPTICAL COHERENCE TOMOGRAPHY

Scientific director – Prof. Dr. B.M. Aznabaev
Department of Ophthalmology
Bashkir State Medical University (Ufa, Russia)

Резюме. *Целью данного исследования явилась оценка состояния ветвей центральной артерии сетчатки до и после каротидной эндартерэктомии с помощью оптической когерентной томографии. Было выявлено увеличение диаметра ветвей центральной артерии сетчатки в среднем на треть через 1 месяц после каротидной эндартерэктомии, что способствовало улучшению кровоснабжения сетчатки и увеличению остроты зрения.*

Ключевые слова: *эндартерэктомия, сосуды сетчатки, оптическая когерентная томография.*

Актуальность. По официальным отчетным данным Минздрава РБ в 2011 г. на 100 000 населения зарегистрировано 28,3 больных со стенозом сонных артерий [2]. Известно, что почти у половины таких больных страдает кровообращение глаза. У 30-40% пациентов со стенозом сонных артерий

выявляется преходящая монокулярная слепота – *amaurosis fugax*, которая может приводить к инвалидности по зрению [1]. Глазничная артерия является одной из доступных для исследования, которая отражает гемодинамические изменения при цереброваскулярных болезнях. При отсутствии интракраниальных коллатералей артериального круга больших полушарий у всех пациентов наблюдается реверсивный кровоток в глазничной артерии [3].

Так, у больных с односторонним стенозом внутренней сонной артерии реверсивный кровоток по глазничной артерии выявляется в 44 % случаев, а при двустороннем стенозе – в 100% [1, 3, 4]. Ряд исследователей отмечают, что через 1 месяц после операции на сонных артериях острота зрения повышалась на 0,1 у 50% прооперированных, и через 1 год острота зрения оставалась стабильной у 94% пациентов. Описаны случаи исчезновения преходящей монокулярной слепоты, уменьшения неоваскуляризации диска зрительного нерва и радужной оболочки, исчезновения пареза зрачковой мышцы и улучшения кровотока в сосудах глазного яблока, а именно увеличение максимальной систолической скорости кровотока, уменьшение индекса резистентности в глазничной артерии, центральной артерии сетчатки и задних цилиарных артериях [2]. Для питания глаза на клеточном уровне важнейшее значение имеют мельчайшие артерии, которые не доступны для визуализации ультразвуковыми методами исследования, а видны только при оптической когерентной томографии (ОКТ).

Цель. Оценить состояние ветвей центральной артерии сетчатки (ЦАС) до и после каротидной эндартерэктомии с помощью ОКТ.

Материалы и методы. Нами обследован больной М., 66 лет, со стенозом левой внутренней сонной артерии более 80%. Пациенту была выполнена классическая каротидная эндартерэктомия с наложением синтетической заплаты. Больной был обследован ангиохирургом и офтальмологом до и через 1 месяц после операции. Офтальмологическое

обследование проводилось в ЦЛВЗ «Optimed» и включало авторефрактометрию, визометрию, бесконтактную тонометрию, периметрию, биомикроскопию, офтальмоскопию. Структура сетчатки и ее капилляры были изучены с помощью спектральной оптической томографии на аппарате Optopol SOCT Copernicus HR. Исследовали следующие параметры: диаметр верхней и нижней височной ветвей артерии сетчатки OS, OD, диаметр верхней и нижней назальной артерии OS, OD, толщину сетчатки, толщину слоя нервных волокон сетчатки. Методом ультразвукового цветового допплеровского и энергетического картирования оценивали кровоток в сосудах глазного яблока и ретробульбарного пространства.

Результаты. По данным оптической когерентной томографии в послеоперационном периоде диаметр верхней височной артерии слева увеличился на 46%, верхней назальной артерии увеличился на 36%, справа на 9 и 41% соответственно. Диаметр нижней височной артерии и нижней назальной артерии увеличился на 8% и 22% соответственно на стороне операции, и на 4 % и 14 % с противоположной стороны (табл. 1).

Таблица 1

Диаметр ветвей ЦАС в до- и послеоперационном периоде по данным ОКТ

Артерия	Диаметр, мкм			
	Левый глаз		Правый глаз	
	До операции	После операции	До операции	После операции
Верхняя височная артерия сетчатки	101	173	131	143
Верхняя назальная артерия сетчатки	118	183	80	135
Нижняя височная артерия сетчатки	131	142	122	127
Нижняя назальная артерия сетчатки	109	139	106	122

Значимых отклонений от нормы в толщине сетчатки и слое нервных волокон не выявлено. Через месяц после операции острота зрения повысилась на 0,1 (OS - с 0,3 до 0,4, OD - с 0,4 до 0,5).

По данным ультразвукового исследования сосудов орбиты через 1 месяц после каротидной эндартерэктомии отмечено восстановление антеградного кровотока слева, достоверное увеличение максимальной систолической скорости кровотока в 1,3 раза, конечной диастолической – в 1,4-1,6 раза во всех исследуемых сосудах. Индекс резистентности сосудов снизился.

Выводы. Методом оптической когерентной томографии было выявлено увеличение диаметра ветвей центральной артерии сетчатки в среднем на треть через 1 месяц после каротидной эндартерэктомии, что способствовало улучшению кровоснабжения сетчатки и увеличению остроты зрения. Для дальнейшей оценки влияния каротидной эндартерэктомии на состояние сетчатки необходимо проведение исследований в динамике и на большем количестве пациентов.

Литература.

1. Гавриленко А.В., Куклин А.В., Киселева Т.Н. Отдаленные результаты каротидной эндартерэктомии у больных со стенозом сонных артерий и преходящей монокулярной слепотой // Хирургия. – 2011. – № 6. – С. 48-50.
2. Здоровье населения и деятельность учреждений здравоохранения Республики Башкортостан в 2011 году. – Уфа, 2012.
3. Плечев В.В., Тимербулатов В.М., Чуйкин С.В., Ижбульдин Р.И. Диагностика и хирургическое лечение хронических окклюзионных заболеваний сонных артерий. – Уфа, 2011. – С. 26-27.
4. Тарасова Л.Н., Киселева Т.Н., Фокин А.А., Богданов А.Г. Отдаленные результаты хирургической коррекции глазного ишемического синдрома // Грудная и сердечно-сосудистая хирургия. – 2002. – № 3. – С. 49-52.
5. Харинцова С.В., Щербакова С.Ю., Голуб Л.А., Зимина М.Г. Особенности оптической когерентной томографии у больных с передней ишемической нейропатией // ЭНИ Забайкальский мед. вест. – 2011. – № 1. – С. 90-93.

Д.Р. Бердина, Г.М. Усманова

ОСЛОЖНЕНИЯ ПРИ НОШЕНИИ КОНТАКТНЫХ ЛИНЗ: СОВРЕМЕННОЕ СОСТОЯНИЕ ПРОБЛЕМЫ

Научный руководитель – к.м.н., асс. Газизова И.Р.
Кафедра офтальмологии с курсом ИПО
Башкирский государственный медицинский университет (Уфа, Россия)

D.R. Berdina, G.M. Usmanova

CONTACT LENS COMPLICATIONS: THE ACTUAL STATUS OF THE PROBLEM

Scientific Director – I.R. Gazizova, MD, PhD
Department of Ophthalmology
Bashkir State Medical University (Ufa, Russia)

Резюме. *Проанализирована современная отечественная и зарубежная литература, посвященная осложнениям при ношении контактных линз. Рассмотрена взаимосвязь между видом осложнений, типом контактных линз и сроком их использования. Обозначены основные направления профилактики осложнений и дальнейшего развития контактологии.*
Ключевые слова: *контактные линзы, осложнения, профилактика.*

Актуальность. Возникновение осложнений при ношении контактных линз является одной из наиболее актуальных проблем современной офтальмологии в связи с тем, что в настоящее время более 125 миллионов человек в мире используют контактные линзы (КЛ), что не может не отразиться на состоянии здоровья глаз. При этом более 40% тех, кто носят КЛ – молодые люди в возрасте от 12 до 25 лет [5], а среди тех, кто надевает КЛ впервые, доля молодых людей в возрасте до 35 лет почти 90% , причем женщин из них – 70% [5].

Целью данной работы является анализ современных данных литературы о частоте встречаемости различных осложнений, возникающих при ношении КЛ.

Осложнения, возникающие при ношении КЛ, напрямую зависят от вида КЛ, режима ношения и срока замены. На мировом рынке средств контактной коррекции зрения доминируют мягкие контактные линзы (МКЛ). В среднем ими пользуются 90% носителей линз по всему миру и, следовательно, жесткие (ЖКЛ) используют 10% [3]. В зарубежных странах около 40% пользователей КЛ предпочитают линзы ежедневной замены, тогда как в России - только 7% используют однодневные КЛ [3].

ЖКЛ по статистике имеют меньшее число осложнений, чем МКЛ [3]. По данным Калифорнийского университета в Лос-Анжелесе из 572 пациентов, наблюдаемых в исследовании, около 50% имели хотя бы 1 осложнение, связанное с ношением контактных линз [10]. А из клинической практики США только у 28% пользователей отсутствовали осложнения при ношении МКЛ в течение 2 лет [8].

Основными факторами риска развития осложнений при использовании КЛ являются: несоблюдение правил хранения и обработки линз, правил гигиены; высокая аметропия (более 5 D); возраст старше 25 лет; использование непатентованных растворов для линз; линзы пролонгированного ношения; нарушение пациентом режима ношения линз (сон в КЛ); низкая кислородопроницаемость линзы; длительное ношение КЛ (более 5 лет) [1, 7, 8, 10, 11].

При ношении контактных линз могут возникать следующие осложнения: ятрогенные, механические повреждения роговицы, токсико-аллергические и гипоксические реакции, инфекционные заболевания.

По данным отечественной литературы установлено, что при длительном пользовании КЛ возрастает риск осложнений, связанных с их воздействием на глазную поверхность (роговицу, слезную пленку,

тарзальную и бульбарную конъюнктиву, интермаргинальный край век). К наиболее неблагоприятным последствиям хронической ирритации (раздражения) век КЛ относятся: нарушения цитоархитектоники слезной пленки и динамики циркуляции слезной жидкости, уменьшение ее продукции и нарушение состава, истончение роговицы [1].

Аналогичные исследования были проведены зарубежными учеными. Выявлено, что из 1359 пациентов с глазной патологией, обследованных в течение 6 месяцев, у 56 были диагностированы заболевания, ассоциированные с ношением КЛ, при этом изучению подверглись только 49 больных. По полученным данным, самыми частыми заболеваниями, связанными с длительным ношением КЛ, являлись: эпителиальный дефект, конъюнктивальная инфекция, в том числе папиллярный конъюнктивит, гипоксическая неоваскуляризация роговицы и микробный кератит [11].

Ведущую роль в статистике Калифорнийского университета занял микробный кератит, который был диагностирован у 15 из 49 пациентов (30,6%) [11]. Несмотря на то, что с целью профилактики данного заболевания пропагандировалось использование силикон-гидрогелевых газопроницаемых КЛ, частота возникновения микробного кератита существенно не уменьшилась[9].

Нельзя оставить без внимания проблему хронической гипоксии роговицы (ХГР), возникающей на фоне длительного ношения КЛ. Из отечественной литературы известно, что у пациентов со средней и тяжелой степенью ХГР значительно чаще возникают дисрегенераторные осложнения после кераторефракционных операций: асептический отек роговичного клапана – 3,5%, синдром дезадаптации клапана – 2,1%, «вторичный сухой глаз» – 12,6%, нейротрофическая эпителиопатия – 23,1%, «вторичный сухой глаз» в сочетании с нейротрофической эпителиопатией – 23,1% [1].

В зарубежной и отечественной литературе значительное внимание уделяется синдрому сухого глаза (ССГ), который в 50% случаев связан с

ношением КЛ [2, 6, 16, 13, 12]. По статистике тяжелая форма ССГ чаще встречается у женщин. Данная патология выявлена, как у носителей гидрогелевых, так и у носителей силикон-гидрогелевых МКЛ, но при использовании гидрогеля ССГ чаще протекает в тяжелой форме. Риск возникновения ССГ у лиц, использующих МКЛ 1 год и более, значительно выше по сравнению с лицами, не использующими контактную коррекцию зрения [6, 13].

В основе патогенеза ССГ лежит снижение стабильности слезной пленки, основными причинами которого являются: недостаточность слезы, МКЛ-индуцированная нестабильность слезы, деструкция мейбомиевых желез и другие. [16]

По подсчетам зарубежных ученых были получены следующие результаты: из 226 носителей МКЛ у 23% признаков ССГ выявлено не было, у 30% установлена недостаточность слезы, у 25% - МКЛ-индуцированная нестабильность слезы, в 14% случаев обнаружена дисфункция мейбомиевых желез, у 8% - другие причины [16].

Также необходимо обозначить, что одним из грозных осложнений при ношении КЛ является кератолизис у пациентов, ранее перенесших операцию по пересадке роговицы. В литературе описаны случаи стромального размягчения роговицы при ношении косметических КЛ в связи с их низкой кислородопроницаемостью и непрозрачностью [7].

Предметом специального изучения в современной контактологии является разработка профилактических мероприятий, направленных на снижение частоты осложнений, связанных с ношением КЛ. В первую очередь необходимо уделить внимание правилам гигиены, хранения, обработки и режима ношения КЛ. Соблюдение данных мер профилактики максимально облегчается использованием однодневных силикон-гидрогелевых КЛ, которые снижают риск развития гипоксии роговицы и обсеменения глаз патогенными микроорганизмами, источником которых

являются как руки пациентов, так и контейнеры для хранения линз и средства по уходу за ними. Таким образом, данные характеристики способствуют росту популярности однодневных КЛ на мировом рынке [4, 14].

В связи с этим возрастает интерес к усовершенствованию контактной коррекции. Одним из новшеств в сфере контактологии является создание МКЛ со встроенным датчиком измерения уровня глюкозы в слезной жидкости больных сахарным диабетом, а также ЖКЛ с пьезоэлектрическим датчиком контроля внутриглазного давления [15].

С целью предупреждения инфекционных осложнений ведутся попытки создания антимикробных КЛ, которые на данном этапе не достигли положительных результатов [15].

Помимо этого, по последним данным иностранной литературы известно, что разрабатываются КЛ со встроенными микрочипами для контроля и отображения различных показателей организма: температуры тела, уровня глюкозы и холестерина крови, воспаления, усталости и возможных инфекционных процессов глаз [15]

В заключении, следует отметить, что, несмотря на возрастающую популярность контактной коррекции и разнообразие КЛ, их ношение зачастую приводит к отрицательному воздействию на роговицу, слезный аппарат, конъюнктиву и веки. При этом до 25% пациентов имеют осложнения различной степени, что не может не настораживать офтальмологов. С целью профилактики, несомненно, необходимо проводить популяризацию соблюдения мер безопасного ношения КЛ и ознакомление с альтернативными методами коррекции аметропии.

Литература.

1. Дога А.В., Майчук Н.В., Кондакова О.И. Клинико-диагностический алгоритм оценки состояния глазной поверхности у пациентов с длительным ношением контактных линз // Офтальмология. – 2011. – №1. – С.15-19.

2. Егорова Г.Б., Федоров А.А., Митичкина Т.С. Возможности метода импрессионной цитологии в диагностике и оценке эффективности медикаментозной коррекции синдрома сухого глаза при ношении контактных линз // Вестник офтальмологии. – 2012. – №1. – С. 34-36.
3. Лещенко И.А. Классификация контактных линз // Офтальмология. – 2009. № 4. – С. 51-54.
4. Лещенко И.А. Преимущество однодневных контактных линз. Обзор клинических исследований // Офтальмология. – 2010. – № 3. – С. 50-53.
5. Сзотка-Флинн Л. Снизилось ли число осложнений? // Современная оптометрия. – 2007. – № 6. – С. 6-9.
6. Чупров А.Д., Кудрявцева Ю.В., Жуковская И.Н. Мягкие контактные линзы и ассоциированный с ними синдром сухого глаза. Особенности течения // Офтальмология. – 2010. – № 4. – С. 15-18.
7. Adesina O., Vickery J., Ferguson C. et al. Stromal Melting Associated With a Cosmetic Contact Lens Over a Boston Keratoprosthesis: Treatment With a Conjunctival Flap // Eye & Contact Lens: Science & Clinical Practice. – 2012. № 9. – Vol. 17. – P. 83-85.
8. Chalmers R., Keay L., Long B. et al. Risk Factors for Contact Lens Complications in US Clinical Practices // Optometry & Vision Science. – 2010. № 10. – Vol. 87. – P. 725-735.
9. Evans D., Fleiszig S. Microbial Keratitis: Could Contact Lens Material Affect Disease Pathogenesis // Eye & Contact Lens: Science & Clinical Practice. – 2013. – № 1. – Vol. 39. – P. 73-78.
10. Forister J., Forister E., Yeung K. et al. Prevalence of Contact Lens-Related Complications: UCLA Contact Lens Study // Science & Clinical Practice. – 2009. – № 4. – Vol. 35. – P. 176-180.
11. Lee S., Kim Y., Johnson D. et al. Contact Lens Complications in an Urgent-Care Population: The University of California, Los Angeles, Contact Lens

Study // Eye & Contact Lens: Science & Clinical Practice. – 2012. – № 1. – Vol. 38. – P. 49-52.

12. Lin M., Yeh T. Complications Induced by Silicone Hydrogel Contact Lenses // Eye & Contact Lens: Science & Clinical Practice. – 2013. – № 1. – Vol. 39. – P. 115-124.
13. Sengor T., Kurna S., Ozbay N. et al. Contact lens-related dry eye and ocular surface changes with mapping technique in long-term soft silicone hydrogel contact lens wearers // European Journal of Ophthalmology. – 2012. – № 7. – Vol. 22. – P. 17-23.
14. Szczotka-Flynn L., Pearlman E., Ghannoum M. Microbial Contamination of Contact Lenses, Lens Care Solutions, and Their Accessories: A Literature Review // Eye & Contact Lens: Science & Clinical Practice. – 2010. – № 2. – Vol. 36. – P. 116-129.
15. Watanabe R. Contact Lens Design & Materials: Are Bionic Contact Lenses in Our Future? // Contact Lens Spectrum Issue. – 2010. – № 12. – Vol. 25. – P. 19.
16. Young G., Chalmers R., Napier L. et al. Soft Contact Lens-Related Dryness with and without Clinical Signs // Optometry & Vision Science. – 2012. – № 8. Vol. 89. – P. 1125-1132.

Г.М. Бикбова

ОЦЕНКА ФУНКЦИОНАЛЬНЫХ РЕЗУЛЬТАТОВ ИМПЛАНТАЦИИ ИНТРАСТРОМАЛЬНЫХ КОЛЕЦ MYORING ПРИ КЕРАТОКОНУСЕ

Научный руководитель – д.м.н., проф. М.М. Бикбов
Кафедра офтальмологии с курсом ИПО
Башкирский государственный медицинский университет (Уфа, Россия)

G.M. Bikbova

EVALUATION OF FUNCTIONAL RESULTS OF MYORING IMPLANTATION IN KERATOCONUS

Scientific director – Prof. Dr. M.M. Bikbov
Department of Ophthalmology
Bashkir State Medical University (Ufa, Russia)

Резюме. *В статье представлен анализ функциональных результатов имплантации роговичных колец MyoRing при кератоконусе у 22 пациентов (26 глаз) с прогрессирующим кератоконусом II-III стадии заболевания по классификации Amsler. Период наблюдения составил 2 года. В результате имплантации колец MyoRing некорригированная острота зрения повысилась с 0,11±0,02 до 0,47±0,05 непосредственно после операции. Преломляющая сила роговицы снизилась с 49,70±1,05 дптр до 39,95±0,77 дптр. Имплантация интрастромальных роговичных колец MyoRing являются технически простой, эффективной методикой лечения кератоконуса, позволяющей скорректировать сопутствующую кератоконусу аметропию.*
Ключевые слова*: роговичные кольца, MyoRing, кератоконус.*

Актуальность. Нестабильная преломляющая сила роговицы, а также недостаточная толщина при кератоконусе являются противопоказаниями для проведения кераторефракционных операций [1]. В настоящее время

коррекция кератоконуса осуществляется жесткими контактными линзами, имплантацией сегментов и внутрироговичных колец [2].

A.Daxer (2007) предложил коррекцию миопии высокой степени методом имплантацией MyoRing, полного круглого кольца из полиметилметакрилата в стромальный карман, который формируется при помощи микрокератома PocketMaker. Основным преимуществом данной методики, по мнению A. Daxer, является сохранение биомеханических свойств роговицы [3]. В 2008 г. было предложено применение данной методики с целью коррекции рефракционных нарушений при кератоконусе. В России имплантация интрастромальных колец при кератоконусе была впервые выполнена в 2010 г. в Уфимском НИИ глазных болезней.

Целью работы была оценка функциональных результатов имплантации интрастромальных роговичных колец MyoRing у пациентов с прогрессирующим кератоконусом.

Материал и методы. В обследуемую группу вошли 22 пациента (26 глаз) в возрасте от 17 до 56 лет (средний возраст 28 лет) с прогрессирующим кератоконусом II-III стадии заболевания по классификации Amsler [1], которым были имплантированы кольца MyoRing (Dioptex, Austria) диаметром 5-6 мм и толщиной 240-320 нм. Пациентам были проведены такие обследования как визометрия, кератотопография, оптическая когерентная томография.

Имплантацию интрастромальных колец проводили под местной анестезией. Первым этапом формировали роговичный «карман» шириной входа 5-6 мм, диаметром 9-10 мм, который в последующем самостоятельно герметизировался. В подготовленный карман вводили кольцо диаметром 5 или 6 мм специальным пинцетом, центрацию кольца проводили относительно зрачка и зрительной оси пациента [4, 5]. Период наблюдения составил 2 года.

Статистические исследования проводили по программе «Statistica 6.0», рассчитывали среднее арифметическое, ошибку среднего арифметического (M±m).

Результаты. Послеоперационный период у пациентов протекал ареактивно. Всем больным назначались инстилляции антибиотиков и противовоспалительных препаратов. Результатом имплантации колец стало повышение некорригированной остроты зрения с 0,11±0,02 до 0,47±0,05 непосредственно после операции. Через месяц после операции некорригированная острота зрения составила 0,51±0,07, и оставалась стабильной в течение 2 лет наблюдения. Корригированная острота зрения повысилась с 0,42±0,05 до 0,50±0,07 после операции, и оставалась такой в последующие сроки. Преломляющая сила роговицы снизилась с 49,70±1,05 дптр до 39,95±0,77 дптр. При проведении оптической когерентной томографии отмечали уменьшение глубины передней камеры и расширение угла передней камеры после имплантации кольца.

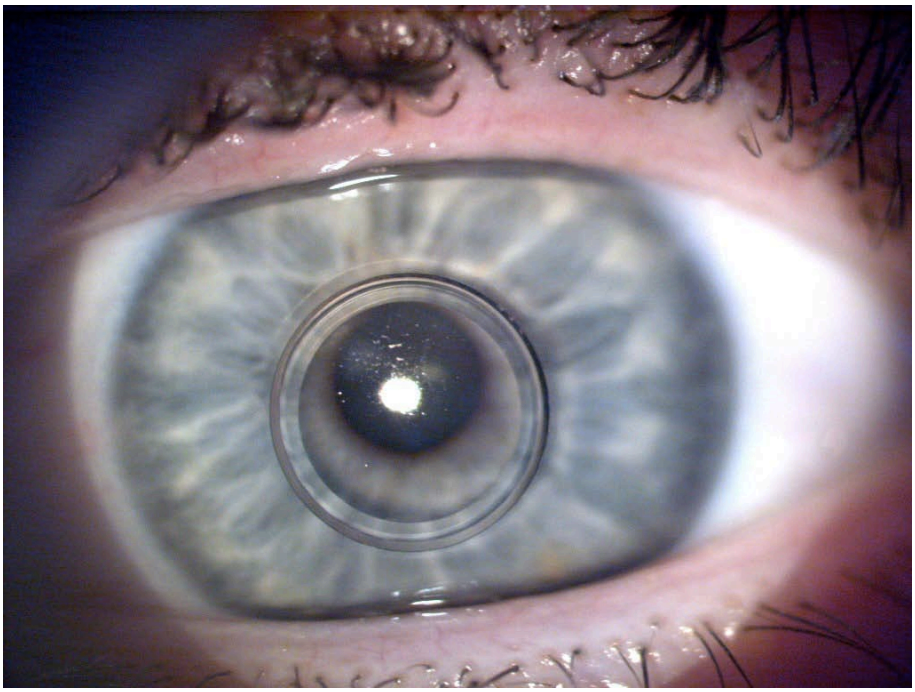

Рис. 1. Биомикроскопия роговицы через 1 сутки после имплантации интрастромального кольца MyoRing.

Выводы. Основным преимуществом имплантации интрастромальных роговичных колец является повышение некорригированной остроты зрения непосредственно после операции. Процесс формирования кармана посредством уплощения роговицы аппланатором позволяет проводить разрез точно на заданной глубине, тем самым делая методику безопасной и эффективной.

Литература.

1. Бикбов М.М., Бикбова Г.М. Эктазии роговицы (патогенез, патоморфология, клиника, диагностика, лечение) / ГУ «Уфимский научно-исследовательский институт глазных болезней» АН РБ. – М.: Изд-во «Офтальмология», 2011. – С. 113-119.
2. Daxer A. Corneal intrastromal implantation surgery for the treatment of moderate and high myopia // J. Cataract Refract. Surg. – 2008. – Vol. 34. – P. 194-198.
3. Daxer A. Intracorneal ring: a good alternative to Lasik? // Opthalmology Times Europe. – 2007. – № 10. – P. 40-41.
4. Colin J. Current surgical options for keratoconus // J. Cataract Refract. Surg. – 2003. – Vol. 29. – P. 379-386.
5. Daxer A. Adjustable intracorneal ring in a lamellar pocket for keratoconus // J. Refract. Surg. – 2010. – Vol. 26 (3). – P. 217-221.

Г.Я. Гайсина, Г.А. Азаматова

ИЗУЧЕНИЕ АНТИМИКРОБНОЙ АКТИВНОСТИ ЛЕВОФЛОКСАЦИНА В ГЛАЗНОЙ ЛЕКАРСТВЕННОЙ ПЛЕНКЕ

Научный руководитель – д.м.н., проф. Азнабаев М.Т.
Кафедра офтальмологии с курсом ИПО
Башкирский государственный медицинский университет (Уфа, Россия)

G.Y. Gaysina, G.A. Azamatova

STUDY OF ANTIMICROBIAL ACTIVITY OF LEVOFLOXACIN IN EYE DRUGS FILM

Scientific director – Prof. Dr. M.T. Aznabaev
Department of Ophthalmology
Bashkir State Medical University (Ufa, Russia)

Резюме. *Статья посвящена проблеме профилактики и лечения инфекционной воспалительной патологии глаза. Приведена сравнительная антибактериальная активность левофлоксацина в различных лекарственных формах.*

Ключевые слова: *антимикробная активность, левофлоксацин, глазная лекарственная пленка.*

Актуальность. Проблема инфекционной воспалительной патологии глаза представляет огромный научный интерес и имеет важное практическое значение. В настоящее время описано множество методов проведения профилактики внутриглазной инфекции с помощью антибиотиков. Одним из самых широко используемых способов профилактики и лечения инфекционных заболеваний глаз является инстилляция антибиотиков. Однако минусами данного метода являются быстрая потеря препарата при моргании и необходимость частых инстилляций [6]. Исследования показали, что при инстилляции антибиотиков не достигается необходимая концентра-

ция во влаге передней камеры глаза для подавления роста микроорганизмов [9, 10, 11]. Одним из методов профилактики и лечения воспалительных заболеваний глаз является применение растворимых глазных лекарственных пленок (ГЛП) на основе поливинилового спирта (ПВС), обеспечивающих пролонгированное терапевтическое действие [2, 3, 4, 5, 8]. При использовании глазной лекарственной пленки не происходит потери лекарственного препарата, обеспечивается пролонгированное выделение препарата, позволяющее поддерживать необходимую концентрацию антибиотика в лечебной зоне длительное время. Благодаря глазной лекарственной пленке сокращается число инстилляций, что делает возможным снижение дозы препарата, а следовательно, снижение его токсичности и опасности побочного действия при сохранении эффективности [1]. Также немаловажно, что в области прилипания пленки роговица и склера становятся своеобразным вторичным депо, из которого лекарственный препарат продолжает поступать внутрь глаза даже после полного растворения полимерной массы [7].

Цель. Изучить антимикробную активность левофлоксацина, содержащегося в различных лекарственных формах (ГЛП на основе поливинилового спирта, ГЛП на основе ПВС в комплексе с арабиногалактаном, стандартный диск).

Материалы и методы. Микробиологические исследования проводили совместно с кафедрой микробиологии и вирусологии ГБОУ ВПО «Башкирский государственный медицинский университет Министерства здравоохранения Российской Федерации» (зав. каф. – д.м.н., проф. Габидуллин З.Г.).

Использовали культуры, которые выделяли от больных с различными гнойно-воспалительными заболеваниями: Staphylococcus epidermidis, Staphylococcus aureus, Pseudomonas aeruginosa, Proteus vulgaris, Serratia marcescens, Escherichia coli.

Для изучения антимикробной активности разработанных нами глазных лекарственных пленок использовался дисковый метод по Биргеру М.О.

В чашки Петри разливали питательный агар. Чистые культуры вышеперечисленных самых распространенных возбудителей гнойной инфекции засевались методом «сплошного газона» в стерильные чашки Петри. На поверхность засеянного агара накладывали исследуемые глазные лекарственные пленки и стандартный диск с левофлоксацином. Время от момента посева до наложения глазных лекарственных пленок и диска не превышало 5 минут. Чашки Петри помещали в термостат при температуре 37°С на 24 часа. Степень антимикробной активности определяли по зоне отсутствия роста микроорганизмов вокруг глазных лекарственных пленок и стандартного диска. Замер зоны задержки роста культуры проводили с точностью до 1 мм с помощью миллиметровой линейки.

Результаты. В результате бактериологических исследований мы наблюдали различную антимикробную активность при использовании глазных лекарственных пленок и стандартного диска с левофлоксацином.

В чашке Петри, где была засеяна культура Staphylococcus epidermidis, диаметр зоны задержки роста при накладывании ГЛП с левофлоксацином на основе ПВС составил 33 мм, ГЛП с левофлоксацином на основе ПВС с арабиногалактаном – 34 мм и стандартного диска с левофлоксацином – 26 мм.

Наибольшая антимикробная активность против Staphylococcus aureus обнаружена при накладывании ГЛП с арабиногалактаном (35 мм) и ГЛП на основе ПВС (34 мм). При использовании диска с левофлоксацином диаметр составил 28 мм.

Максимальный диаметр зоны задержки роста Pseudomonas aeruginosa левофлоксацином наблюдался при накладывании ГЛП с арабиногалактаном– 29 мм и ГЛП на основе ПВС – 28 мм, а при использовании диска с левофлоксацином диаметр составил лишь 18 мм.

В посеве культуры Serratia marcescens мы выявили следующее: диаметр зоны задержки роста при использовании ГЛП на основе ПВС составил 30 мм, ГЛП на основе ПВС с арабиногалактаном – 34 мм, стандартного диска – 10 мм.

Самую высокую антибактериальную активность по отношению к Proteus vulgaris проявила ГЛП на основе ПВС с арабиногалактаном – 26 мм, затем ГЛП на основе ПВС – 24 мм и стандартный диск – 16 мм.

Значительная зона задержки роста Escherichia coli обнаружена при накладывании ГЛП с арабиногалактаном (31 мм). При использовании ГЛП на основе ПВС диаметр зоны задержки роста составил 28 мм, а при накладывании диска с левофлоксацином диаметр – 19 мм.

Вывод. При анализе антимикробной активности разработанных нами ГЛП в отношении Staphylococcus epidermidis, Staphylococcus aureus, Pseudomonas aeruginosa, Proteus vulgaris, Serratia marcescens, Escherichia coli было обнаружено, что наибольшим антибактериальным действием обладает левофлоксацин, содержащийся в глазных лекарственных пленках. Также существенным было то, что при использовании ГЛП с левофлоксацином на основе ПВС с арабиногалактаном отмечается б**о**льшая зона задержки роста всех видов микроорганизмов.

Литература.

1. Азаматова Г.А., Азнабаев М.Т. К вопросу выбора эффективного антибиотика для профилактики послеоперационного инфекционного воспаления // Практическая медицина. – 2012. – Т. 2. – №4. – С. 55-56.
2. Давыдов А.Б. Перспективы применения полимерных материалов и изделий в медицине // Тезисы доклада I съезда ВНМТО. – Москва, 1975. – С. 139-142.
3. Майчук Ю.Ф., Южаков А.М. Оптимизация антибактериальной терапии при глазных инфекциях // Рефракционная хирургия и офтальмология. – 2002. – Т. 2. – № 2. – С. 44-52.

4. Майчук Ю.Ф. / Материалы юбилейной научно-практической конференции офтальмологов г.Москвы. – М., 1967. – С. 403-405.
5. Майчук Ю.Ф., Поздняков В.И., Хромов Г.Л., Конева Е.Б., Старукова Л.Н. Глазные лекарственные пленки // Вестник офтальмологии. – 1974. – № 6. С. 419-423.
6. Машковский М.Д. Лекарственные средства. Изд.15-е. М.: «Новая волна», 2005. – С. 803-804, 807-808, 847-848.
7. Нуритдинов В.А. Полиакримид как основа глазных лекарственных пленок // Вестник офтальмологии. – 1981. – № 2. – С. 59-60.
8. Поздняков В.И., Мац А.Н. // VI Российский национальный конгресс «Человек и Лекарство». – М., 1999. – С. 325-326.
9. Chitkara D.K., Manners T., Chapman F., et al. Lack of effect of preoperative norfloxacin on bacterial contamination of anterior chamber aspirates after cataract surgery // Br. J. Ophthalmology, 1994. – Vol. 78. – P. 772-776.
10. Gelfand Y.A., Mezer E., Linn S., Miller B. Lack of effect of prophylactic gentamicin treatment on intraocular and extraocular fluid cultures after pars plana vitrectomy // Ophthalmic Surgery Lasers, 1998. – Vol. 29. – P. 497-501.
11. Mistlberger A., Ruckhofer J., Raithel E., et al. Anterior chamber contamination during cataract surgery with intraocular lens implantation // Cataract Refract. Surgery, 1997. – Vol. 23. – P. 1064-1073.

Г.Р. Галлямова, А.А. Александров

ОСОБЕННОСТИ РЕГИОНАРНОЙ ГЕМОДИНАМИКИ У ПАЦИЕНТОВ С НЕПРОЛИФЕРАТИВНОЙ СТАДИЕЙ ДИАБЕТИЧЕСКОЙ РЕТИНОПАТИИ

Научный руководитель – д.м.н., проф. А.Ф. Габдрахманова
Кафедра офтальмологии с курсом ИПО
Башкирский государственный медицинский университет (Уфа, Россия)

G.R. Gallyamova, A.A. Alexandrov

EYE HAEMODYNAMICS FEATURES IN PATIENTS WITH NON-PROLIFERATIVE STAGE OF DIABETIC RETINOPATHY

Scientific director – Prof. Dr. A.F. Gabdrakhmanova
Bashkir State Medical University (Ufa, Russia)

Резюме. *На основе дуплексного импульсного спектрального анализа у пациентов в возрастной группе от 20 до 60 лет с непролиферативной диабетической ретинопатией (НПДР) выявлено: увеличение скоростных характеристик кровотока в глазничной артерии (ГА) и центральной артерии сетчатки (ЦАС), повышение индекса резистентности сосудов. Мониторинг с помощью CDI (Colour Doppler Imaging) может стать прогнозирующим фактором в идентификации риска развития пролиферативной диабетической ретинопатии (ПДР).*

Ключевые слова: *регионарная гемодинамика при диабете, цветная ультразвуковая допплерография, УЗДГ в офтальмологии.*

Актуальность. Изучение гемодинамики сосудов глаза и прилежащих областей имеет большое значение, поскольку изменение кровотока может играть важную роль в патогенезе глазных заболеваний. Исследование показателей кровотока методом цветовой допплерографии является достаточно новым в офтальмологической практике, и широкому внедрению

данного метода могут способствовать сопоставимость и повторяемость результатов, полученных различными авторами. В 1993 году Quaranta L. и соавторами была произведена ультразвуковая допплерографическая оценка нормального кровотока глаза, выявлен высокий процент совпадений результатов допплеровского исследования, проведенных у одного и того же больного разными специалистами [5]. По данным Baxter G.M., Williamson T.H. (1995), наиболее достоверными и репродуцируемыми сосудами являются глазная артерия и центральная артерия сетчатки [3]. Ретинальный и ретробульбарный кровоток активно исследовался с целью составления гемодинамической модели патогенеза диабетической ретинопатии (ДР). Установлена взаимосвязь между тяжестью ДР и замедлением скорости кровотока, следовательно, мониторинг с помощью CDI может стать прогнозирующим фактором в идентификации риска развития ПДР [4].

Целью нашего исследования явилось изучение особенностей гемодинамических показателей у больных НПДР по данным цветовой ультразвуковой допплерографии.

Материал и методы. Под наблюдением находился 31 пациент (8 мужчин и 23 женщины), страдающий НПДР. Продолжительность заболевания сахарным диабетом (СД) составляла от 2 до 15 лет. Возраст пациентов в промежутке от 20 до 60 лет. Всем пациентам проводилось стандартное офтальмологическое обследование, включающее визометрию, биомикроскопию, статическую периметрию, прямую офтальмоскопию. Ультразвуковое сканирование проводилось на аппарате My Sono U5 Medison (Южная Корея). Параметры ультразвуковых исследований полностью соответствовали рекомендациям FDA от 30.09.1997 г., а также положениям American Institute of Ultrasound in Medicine. Исследование проводили контактным транспальпебральным способом, используя гель для ультразвуковых исследований, линейным датчиком с частотой 7,5 МГц. На первом этапе обследования в двухмерном режиме визуализировали

расположение глазного яблока и орбитальных структур, затем проводили цветовое допплеровское картирование (CDI) магистральных сосудов со спектральным анализом. У всех исследуемых определяли допплерографические параметры ГА и ЦАС (рис. 1). Оценивали качественные и количественные характеристики гемодинамики: максимальную систолическую скорость кровотока (Vmax) в см/с, индекс резистентности (RI), отражающий степень сопротивления току крови.

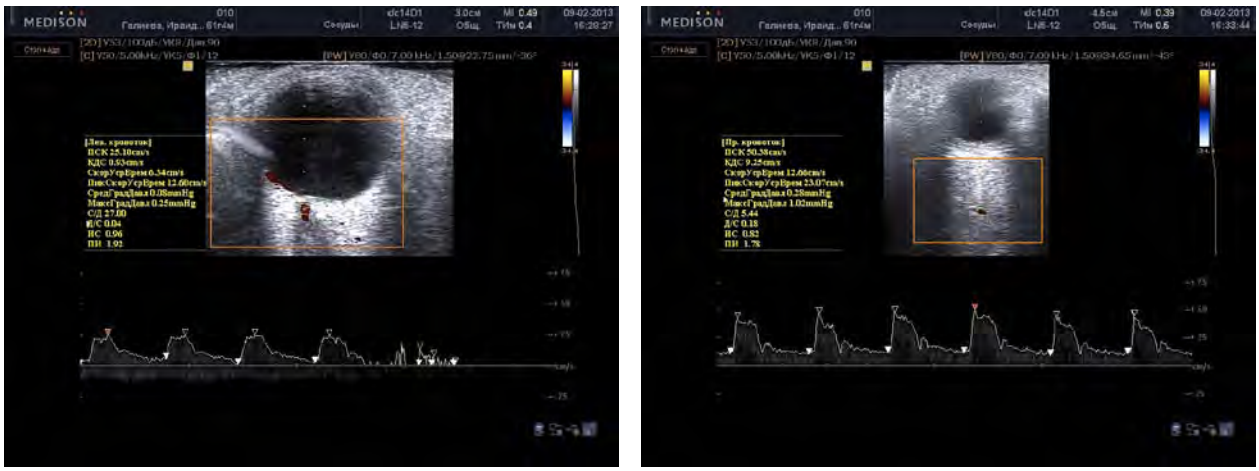

Рис. 1. Спектр кровотока в центральной артерии сетчатки и в глазничной артерии.

Результаты. Мониторинг состояния гемодинамики с помощью CDI выявил существенные изменения кровотока у пациентов с НПДР (табл. 1).

Таблица 1

Гемодинамические показатели больных диабетической ретинопатией в непролиферативной стадии по данным ультразвуковой допплерографии

Сосуды	Параметры	Показатели у пациентов с НПДР	Показатели у здоровых добровольцев
ГА	V max (см/с)	54,29±2,55*	43,60±0,67*
	Ri	0,83±0,02*	0,70±0,01*
ЦАС	V max (см/с)	22,17±0,77*	14,70±0,29*
	Ri	0,81±0,03*	0,66±0,01*

Примечание: достоверность различий *-p<0, 05

Из 62 обследованных глаз при НПДР максимальная скорость кровотока по глазничной артерии была повышена в 54, не изменена в 2 , снижена в 6 глазах, и в среднем составила 54,29±2,55 см/с, что на 24,5% выше нормы

(43,60±0,67см/с); индекс резистентности повышен до 0,83±0,02 (при норме 0,70±0,01). Скорость кровотока по центральной артерии сетчатки была в среднем 22,17±0,77 см/с, что на 49,8% выше нормы (14,79±0,29 м/с), с одновременным повышением индекса резистентности до 0,81±0,03 (при норме 0,66±0,01).

Изменение скоростей кровотока в изучаемых сосудах при НПДР происходит компенсаторно и соответствует гистологическому поражению сосудов при диабете, характеризующееся изменением структуры и утолщением базальной мембраны, пролиферацией эндотелиальных клеток, явлениями дегенерации и потери перицитов [4].

Вывод. На основании результатов цветового допплеровского картирования у пациентов с НПДР выявлено компенсаторное увеличение максимальной систолической скорости кровотока в системе глазной артерии и центральной артерии сетчатки в среднем на 24,5% и 49,8% соответственно, на фоне существенного повышения индекса резистентности, в среднем на 18,5%.

Литература.

1. Катькова Е.А. Диагностический ультразвук. Офтальмология. – М.: ООО «Фирма СТРОМ», 1993. – 160 с.
2. Неудахин Е.В. Синдром вегетативной дистонии у детей и подростков (мифы или реальность) // Патология сосудов головы и шеи у детей и подростков. Материалы Всероссийского симпозиума. – М., 2003. – С. 96-99.
3. Baxter G.M., Williamson T.H. Color Doppler imaging of the eye: normal ranges, reproducibility and observer variation // J. Ultrasound Med. – 1995. – Vol. 14. – № 2. – P. 91-96.
4. Little R., Jack R., Patz A. Diabetic retinopathy. – Stuttgart: Georg Thieme Verlag, 1983. – 250 p.
5. Quaranta L., Harris A., Donato F. et al. // Ophthalmology. – 1997. – Vol. 104, № 4. – P. 653-658.

К.М. Гасанова, А.Р. Кузнецова

ЗНАЧЕНИЕ ОПТИЧЕСКОЙ КОГЕРЕНТНОЙ ТОМОГРАФИИ И ЭЛЕКТРОФИЗИОЛОГИЧЕСКИХ ИССЛЕДОВАНИЙ В ОТДАЛЕННЫЙ ПЕРИОД СОЛНЕЧНОЙ РЕТИНОПАТИИ У ДЕТЕЙ

Научный руководитель – к.м.н., доц. А.Ш. Загидуллина
Кафедра офтальмологии с курсом ИПО
Башкирский государственный медицинский университет (Уфа, Россия)

K.M. Hasanova, A.R. Kuznetsova

THE VALUE OF OPTICAL COHERENT TOMOGRAPHY AND ELECTROPHYSIOLOGICAL INVESTIGATIONS IN LATE PHASES OF THE RETINAL PHOTODAMAGE IN CHILDREN

Scientific director – Doc. Dr. A.Sh. Zagidullina
Department of Ophthalmology
Bashkir State Medical University (Ufa, Russia)

Резюме. *В статье описывается значение оптической когерентной томографии и электрофизиологических методов исследования при дифференциальной диагностике солнечной ретинопатии с макулопатиями различного генеза в отдаленном периоде.*

Ключевые слова: *солнечная ретинопатия, оптическая когерентная томография, электрофизиологические исследования, макулопатия.*

Актуальность. Солнечная ретинопатия возникает в результате длительной экспозиции на сетчатую оболочку прямых солнечных лучей (УФ-V, 100-190 нм), например, при наблюдении солнечного затмения без защитных очков. Известно, что после облучения количество фоторецепторов в пострадавшем участке сетчатки значительно уменьшается [2]. По мнению Мосина И.М. с соавт. (2006 г.), повреждающая способность солнечного

излучения по отношению к сетчатке детей выражена в большей степени, чем взрослых, что обусловлено меньшей поглотительной способностью роговицы и хрусталика детских глаз. Солнечный ожог макулы обусловлен фотохимическими эффектами солнечной радиации и приводит к появлению клинической симптоматики уже в первые часы после воздействия [5]. Дети вскоре после облучения обычно предъявляют жалобы на светобоязнь, снижение остроты зрения, ощущение пятна перед глазом и дисхроматопсии [8, 10, 14]. Свет при длительной экспозиции вызывает фотохимические и термические повреждения сетчатки [12, 14]. Эту мысль высказывают A. Jain, R.U. Dezai (2009 г.) [11]. По их мнению, из трех возможных механизмов повреждения фоторецепторов (фотомеханического, фототермического и фотохимического) наибольшее значение имеют фототермический и фотохимический. Обычно правый глаз повреждается в большей степени, чем левый. Считается, что в этом проявляется доминантность правого глаза в фиксации объекта у большинства лиц. Чаще всего пострадавшие имеют эмметропическую или слабую гиперметропическую клиническую рефракцию, компенсируемую аккомодацией. Именно при такой рефракции, благодаря хорошей фокусировке источника света достигается наивысшая плотность световой энергии на сетчатке [7]. В результате воздействия солнечных лучей на сетчатку у детей появляется положительная центральная скотома. Офтальмоскопические изменения характеризуются исчезновением макулярного рефлекса и образованием серовато-желтоватого очажка диаметром до 0,2-0,4 PD в макулярной зоне, «кремовых» пятнышек в парафовеальной области, постепенно исчезающих в течение нескольких дней [8, 10]. Вокруг очажка может наблюдаться отек. На более поздних стадиях возможно появление изменений пигментного эпителия сетчатки (фокальная гиперпигментация) в фовеальной или парафовеальной зонах [1]. Обычно очевидные офтальмоскопические изменения у детей с фотоповреждениями макулы могут отсутствовать, что затрудняет их распознавание, и в случае

неправильной диагностики приводит к неадекватному лечению [3, 10]. Случайное выявление подобных изменений на глазном дне у лиц с высокими зрительными функциями спустя месяцы или годы после повреждения может вызывать диагностические затруднения, требуя проведения дифференциальной диагностики с токсическими макулопатиями, идиопатическими микроразрывами сетчатки [12, 17, 18], макулярными дистрофиями [4, 6]. Надо отметить что, флуоресцентная ангиография в отдаленном периоде малоинформативна, так как у большинства больных характерные изменения отсутствуют [3, 10, 14]. Иногда определяются окончатые дефекты, свидетельствующие о деструкции пигментного эпителия сетчатки [15].

Неинвазивность и кратковременность сканирования позволяют считать оптическую когерентную томографию (ОКТ) одним из приоритетных объективных методов диагностики заболеваний сетчатки и диска зрительного нерва у детей [4, 16]. ОКТ позволяет обнаружить структурные изменения сетчатки у пациентов с различными заболеваниями заднего отрезка глаза раньше, чем появляются функциональные изменения [4]. В литературе имеются публикации, анализирующие изменения сетчатки у детей с фотоповреждением макулы в отдаленном периоде – через 3 и более месяцев [2, 3, 5]. На глазном дне определяются крапчатость и пятна депигментации или красноватые очажки с четкими контурами, напоминающие разрывы сетчатки [10]. У пациентов с остротой зрения 0,1-0,8 в отдаленном периоде на ОКТ толщина фовеа изменяется на вертикальном (от 118 мкм (норма) до 227 мкм) и на горизонтальном срезе (от 176 мкм до 195 мкм). Выявляется кистовидный гипорефлективный дефект в проекции наружных слоев сетчатки и пигментного эпителия, а также уменьшение толщины и рефлективности сетчатки в фовеа, свидетельствующие о повреждении фоторецепторов. Максимальная и ритмическая электроретинограмма (ЭРГ), а также паттерн-ЭРГ на стимулы 60' находятся в пределах нормы. Снижается амплитуда ($p<0,05$) компонента P50 паттерн-

ЭРГ на стимулы 20' пораженного глаза до 2,05Ǵ / 0,57 мкВ по сравнению с нормой (3,75Ǵ / 1,5 мкВ), что характерно для повреждений дистальных слоев сетчатки преимущественно в фовеа [6]. В отдаленном периоде при ОКТ изменения сетчатки напоминают самопроизвольно закрывшиеся макулярные микроразрывы [8, 12, 18], которые, по мнению некоторых авторов, формируются после солнечных ожогов сетчатки [18]. H. Zambarakji и соавт. (2005) при анализе патогенеза макулярных микроразрывов у группы больных с самопроизвольно закрывшимися разрывами пришли к выводу, что это может быть вызвано и другими причинами и в частности, нарушением прозрачности оптических сред глаза [17].

Несмотря на схожесть офтальмоскопических проявлений и изменений при ОКТ у лиц с солнечной ретинопатией и макулярными микроразрывами, некоторые авторы рассматривает эти состояния в качестве различных нозологических форм, а не как последовательные стадии одного заболевания [17]. A E. Privat и соавт. (2007 г.) опубликовали результаты анализа ОКТ 14 глаз с самопроизвольно закрывшимися макулярными разрывами. Во всех случаях был обнаружен кистовидный дефект, напоминающий изменения у больных с солнечными ожогами сетчатки. Авторы не установили зависимости между величиной разрыва кистовидного дефекта и остротой зрения [17].

Выводы. При фотоповреждениях сетчатки происходит преимущественное повреждение наружных слоев и пигментного эпителия сетчатки. Оптическая когерентная томография и регистрация паттерн-ЭРГ на стимулы 20' позволяют в качестве диагностического критерия идентифицировать поражения наружных слоев сетчатки и пигментного эпителия у детей с солнечной ретинопатией даже при отсутствии характерных изменений на глазном дне, нормальных остроте и поле зрения и дают возможность проводить дифференциальную диагностику с макулопатиями различного генеза в отдаленном периоде.

Литература.

1. Аветисов С.Э., Сургуч В.К. Атласы по офтальмологии. Сетчатка / Перевод с англ. под ред. Аветисова С.Э. // М.: ГЭОТАР-Медиа. – 2009. – 278 с.
2. Ковылин В.В., Свердлин С.М., Адельшина Н.А. Клиника солнечного ретинита в зависимости от оптико-морфологических особенностей глаза // Детская офтальмология: итоги и перспективы (материалы конференции). М., 2006. – 179 с.
3. Маркова Е.Ю., Хаценко И.Е., Годорозя В.В. Флуоресцентная ангиография в диагностике солнечной ретинопатии у детей // Рос. педиатр. офтальмология. – 2006. – Т. 1. – № 1. – С. 19-21.
4. Мосин И.М. Оптическая когерентная томография. Клиническая физиология зрения // Под ред. Шамшиновой А.М. – М., 2006. – С. 785-858.
5. Мосин И.М., Хаценко И.Е., Корх Н.Л. и др. Солнечные поражения макулы у детей: результаты оптической когерентной томографии, психо- и электрофизиологических исследований в отдаленном периоде // «Макула-2006»: Сб. тезисов II Всероссийского семинара. Ростов-на-Дону, 2006. – С. 355–358.
6. Шамшинова А.М., Волков В.В. Функциональные методы исследования в офтальмологии. М.: Медицина, 1998. – 416 с.
7. Скицюк С.В., Присташ И.В. Методы лечения, основные поражения, лазерное лечение, слабовидение (клинический очерк) // Макула. 2005. 76 с.
8. Bechmann M., Ehrt O., Thiel M.J. et al. Optical coherence tomography findings in early solar retinopathy // Am. J. Ophthalmol. – 2004. – Vol. 137. – № 6. – P. 1139-1142.
9. Cairns J.D. Microholes of the fovea centralis // Aust. N. Z. Ophthalmol. – 1988. – Vol.16. – № 1. – P. 75-79.
10. Devadason D.S., Mahmood S., Stanga P.E. Solar retinopathy in a patient with bipolar affective disorder // Br. J. Ophthalmol. – 2006. – Vol. 90. – № 2. – P. 247.

11. Jaine A., Desai R., Charalel R. Solar retinopathy: comparison of optical coherence tomography (OCT) and fluorescein angiography (FA) // Retina. – 2009. – Vol. 29. – P. 1340-1345.
12. Hope-Ross M.W., Mahon G.J. Ultrastructural findings in solar retinopathy // Eye. – 1993. – № 1. – P. 29-33.
13. Lai M.M. Spontaneous resolution of macular microhole // Am. J. Ophthalmol. – 2006. – Vol. 141. – № 1. – P. 210-212.
14. Long V.W., Woodruff G.H. Bilateral retinal phototoxic injury during cataract surgery in a child // J. AAPOS. – 2004. – Vol. 8. – № 3. – P. 278-279.
15. Mainster M.A., Turner P.L. Photic retinal injury and safety // Retina. – 2001. – P. 1797-1809.
16. Michaelides M. Eclipse retinopathy // Eye. – 2001. – Vol. 15. – № 2. – P. 148-151.
17. Privat E., Tadayoni R., Gaucher D. et al. Residual defect in the foveal photoreceptor layer detected by optical coherence tomography in the eyes with spontaneously closed macular holes // Am. J. Ophthalmol. – 2007. – Vol. 143. – № 5. – P. 814-819.
18. Thomas J.W., Stokkermans O.D., Dunbar T.M. Solar retinopathy in a hospital based primary care clinic // J. Am. Optom. Assoc. – 1998. – Vol. 69. – P. 625-636.

Е.А. Гиззатуллина

ОСОБЕННОСТИ ИНДИВИДУАЛЬНОЙ РЕЗИСТЕНТНОСТИ К ПСИХОЛОГИЧЕСКОМУ СТРЕССУ БОЛЬНЫХ ПЕРВИЧНОЙ ОТКРЫТОУГОЛЬНОЙ ГЛАУКОМОЙ И ИХ ВЛИЯНИЕ НА ХАРАКТЕР ТЕЧЕНИЯ ЗАБОЛЕВАНИЯ

Научный руководитель – д.м.н., проф. В.В. Жаров
Кафедра офтальмологии
Ижевская государственная медицинская академия (Ижевск, Россия)

E.A. Gizzatullina

PECULIARITIES IN PRIMARY OPEN-ANGLE GLAUCOMA COURSE AT PATIENTS WITH DIFFERENT RESISTANCE TO PSYCHOLOGICAL STRESS

Scientific Director – Prof. Dr. V.V. Zharov
Department of Ophthalmology
Izhevsk State Medical Academy (Izhevsk, Russia)

Резюме. *Под нашим наблюдением находились 122 пациента с первичной открытоугольной глаукомой, разделенных с помощью психологических тестов на группы с различной устойчивостью к стрессу. В динамике анализировались данные функциональных исследований органа зрения (статической периметрии, тонометрии, тонографии, офтальмоскопии). Группы сравнивались между собой. Выявлена зависимость скорости прогрессирования заболевания от устойчивости пациентов к стрессу.*

Ключевые слова: *первичная открытоугольная глаукома, стресс-резистентность, психологический стресс.*

Актуальность. Первичная открытоугольная глаукома (ПОУГ) является одной из наиболее частых причин необратимой слепоты [6]. Некоторыми исследователями ПОУГ рассматривается как психосоматиче-

ское заболевание, в развитии которого важную роль играют факторы внешней среды и степень адаптации к ним [7].

Несмотря на многочисленные исследования, механизмы развития ПОУГ до конца не ясны, что сохраняет актуальность поиска факторов, влияющих на возникновение и прогрессирование заболевания.

С ростом требований, предъявляемых социумом к личности, важнейшим фактором внешней среды становится психоэмоциональный стресс. Показано существенное значение стрессовых воздействий в снижении трудоспособности населения за счет прогрессирования ряда соматических заболеваний: в первую очередь, сердечно-сосудистой патологии (артериальная гипертензия, ишемическая болезнь сердца и др.), нарушений функций желудочно-кишечного тракта, иммунодефицитных состояний, нейродегенеративных заболеваний и др. [9]. В то же время, клинические и экспериментальные наблюдения свидетельствуют о существовании как людей, так и животных, устойчивых к развитию стресс-индуцированных дисфункций в сходных стрессогенных ситуациях [1, 8].

До недавнего времени в литературе были представлены весьма скудные данные об особенностях реагирования на психогенный стресс больных глаукомой. Имеющиеся исследования отмечают характерный для больных ПОУГ высокий уровень тревожности, недостаточную адаптированность к психосоциальному окружению, высокий уровень личностных притязаний, снижение показателя качества жизни [2, 3, 4].

Цель - выяснить особенности индивидуальной устойчивости/ предрасположенности к эмоциональному стрессу больных ПОУГ, распределение типов устойчивости среди пациентов, изучить особенности течения заболевания у лиц с различной резистентностью к психологическому стрессу.

Материалы и методы. В исследовании приняли участие 122 пациента с верифицированным диагнозом ПОУГ I-III стадии, находившихся на диспансерном учете в течение 5-8 лет, в возрасте 45-70 лет, из них 64,8% (79

человек) женщин и 35,2% (43 человека) мужчин. Больные проходили тестирование для определения уровня индивидуальной устойчивости к эмоциональному стрессу с помощью батареи психологических тестов «стресс-резистентность» [1], которая включает в себя ряд стандартизированных, апробированных опросников: шкала ситуативной и личностной тревожности Ч.Д. Спилбергера, шкала ситуативного и личностного гнева Ч.Д. Спилбергера, шкала личностной и ситуативной депрессии Ч.Д. Спилбергера, опросник «Шкала состояний» (А.Б. Леонова, 2003), опросник «Степень хронического утомления» (А.Б. Леонова, 1984). По результатам ответов на вопросы производился расчет значения показателей в баллах по каждой шкале в отдельности, а также интегрального показателя устойчивости к стрессу, в соответствии со значением которого пациент может быть отнесен к одной из групп: «высокая» индивидуальная устойчивость к развитию стресса, индивидуальная устойчивость к развитию стресса, находящаяся в «допустимых пределах нормы», «сниженная и низкая» индивидуальная устойчивость к развитию стресса.

В условиях консультативной поликлиники производилось офтальмологическое обследование больных, включавшее визометрию, определение рефракции субъективным и объективным методом, тонометрия по Маклакову, биомикроскопия, прямая и обратная офтальмоскопия, периметрия на сфероперимeтре «Периком» по программе «глаукома» – 153 точки. Кроме того, 40 пациентам из числа участников исследования (по 20 из каждой группы) производилась тонография и конфокальная лазерная сканирующая офтальмоскопия (HRT II). Полученные параметры сопоставлялись с результатами соответствующих исследований за предыдущие годы наблюдения по данным амбулаторных карт.

Из исследования были исключены больные сахарным диабетом, больные с острыми нарушениями мозгового кровообращения, инфарктом миокарда менее полугодовой давности и с другой соматической патологией в стадии

обострения, которая могла повлиять на достоверность тестирования. Также исключались лица с поражением зрительных нервов неглаукомного происхождения, миопией высокой степени, возрастной макулярной дегенерацией (2-й и последующих категорий AREDS) и с другой патологией на глазном дне или в оптических средах, которые нивелируют субъективные и объективные признаки прогрессирования глаукомы.

Производилась статистическая обработка с использованием программы «Statistica» v 6.0. Рассчитывались M - средняя арифметическая, m - ошибка средней арифметической. Для оценки межгрупповых различий применяли t-критерий Стьюдента и непараметрический критерий Манна-Уитни и хи-квадрат. Критический уровень достоверности нулевой статистической гипотезы принимали равным 0,05.

Результаты. В результате выполнения 122 больными батареи психологических тестов было выявлено две группы пациентов. 34 из них (21 женщина и 13 мужчин, 68 глаз) были отнесены к числу лиц с индивидуальной устойчивостью к развитию психоэмоционального стресса, находящейся «в допустимых пределах», что составило 27,9% от общего числа больных (I группа). У 88 пациентов (58 женщин, 30 мужчин, 176 глаз) была определена «сниженная и низкая» индивидуальная устойчивость к развитию стресса (72,1% от общего числа больных) – II группа. Достоверных отличий между группами по возрасту пациентов и стажу заболевания выявлено не было. Пациентов с «высоким» уровнем индивидуальной устойчивости к развитию стресса в нашем исследовании не оказалось.

Учитывая неравномерное распределение типов устойчивости к действию стресса, был проведен анализ зависимости индивидуальной устойчивости к стрессу от стадии развития ПОУГ. В группе лиц с «допустимым» уровнем устойчивости соотношение глаз с I, II и III стадиями заболевания составило 45,9% : 44,3% : 9,8%, в группе лиц со «сниженной и низкой» устойчивостью – 56,5% : 35,5% : 8%. Таким образом, все стадии

заболевания в группах встречались с приблизительно равной частотой и группы между собой достоверно не отличались (p>0,05), в связи с чем был сделан вывод, что прогрессирование ПОУГ не оказывало влияния на индивидуальную устойчивость к стрессу больных.

Анализ показателей периметрии в динамике выявил сужение полей зрения в I группе в среднем на 59,3±28,35а во II-й - на 125,8±41,45° (p<0,01). Увеличение числа абсолютных скотом у больных I группы произошло на 12,13±4,5%, а у пациентов II группы - на 24,77±6,13% (p<0,05). Число относительных скотом также увеличилось на 7,42±3,16% и 21,89±5,05%, соответственно (p<0,01).

По данным HRT также были получены достоверные различия между группами по некоторым параметрам. Так в I группе за период наблюдения объем неврального ободка диска зрительного нерва (rim volume) уменьшился в среднем на 0,16±0,02, а во второй - на 0,28±0,044 (p<0,05). Соотношение площади экскавация/диск (cup/disc area ratio) увеличилось в среднем на 0,3±0,053 в I и на 0,472±0,067 во II группе (p<0,05).

Анализ данных тонометрии, тонографии и визометрии в динамике не выявил достоверных отличий между группами.

Выводы. Среди больных ПОУГ преобладают лица «со сниженной и низкой» устойчивостью к действию психологического стресса, а лица с «высокой» индивидуальной устойчивостью в нашем исследовании не были выявлены. Уровень индивидуальной устойчивости к действию стресса не обнаружил зависимости от стадии развития ПОУГ. Пациенты, более устойчивые к развитию психогенного стресса, имеют более стабильное течение ПОУГ, в то время как больным со сниженной устойчивостью, напротив, свойственно быстрое прогрессирование болезни.

Литература.

1. Величковский Б.Б. Многомерная оценка индивидуальной устойчивости к стрессу: Дисс. … канд. псих. наук. – М., 2007. – 195 с.

2. Казачкова Л.Е., Козина Е.В. Данные психологического тестирования больных первичной открытоугольной глаукомой // Актуальные вопросы охраны здоровья населения. – Красноярск, 2000. – С. 290-291.
3. Козина Е.В. К вопросу о качестве жизни больных первичной открытоугольной глаукомой // Вестник офтальмологии. – 2004. – Т. 120. – № 5. – С. 31-33.
4. Козина Е.В. Психологическая характеристика больных первичной открытоугольной глаукомой // Вестник офтальмологии. – 2002. – Т. 118. – № 3. – С. 38-40.
5. Курышева Н.И. Глаукомная оптическая нейропатия. – М.: МЕДпресс-информ, 2006. – 136 с.
6. Либман Е.С. Слепота и инвалидность вследствие патологии органа зрения в России // Офтальмология. Национальное руководство / Под ред. С.Э.Аветисова, Е.А. Егорова, Ю.С. Л.К. Мошетовой, В.В. Нероева – М., 2008. – С. 19-31.
7. Мягков А.В., Данилов Г.Е. Стрессактивирующие и стресслимитирующие структуры мозга и регуляция внутриглазного давления. М.: Издательство РАМН, 2004. – 220 с.
8. Судаков К.В. Индивидуальная устойчивость к эмоциональному стрессу. М.: Горизонт, 1998. – 263 с.
9. Тополянский В.Д., Струковская М.В. Психосоматические расстройства. М.: Медицина, 1986. – 384 с.

Л.В. Демакова, Ю.В. Кудрявцева

РЕЗУЛЬТАТЫ ХИРУРГИЧЕСКОГО ЛЕЧЕНИЯ ОТСЛОЕК СЕТЧАТКИ

Научный руководитель – д.м.н., проф. А.Д. Чупров
Кафедра офтальмологии
Кировская государственная медицинская академия (Киров, Россия)

L.V. Demakova, J .V. Kudryavtseva

RESULTS OF SURGICAL TREATMENT OF RETINAL DETACHMENT

Scientific Director – Prof. Dr. A.D. Chuprov
Department of Ophthalmology
Kirov State Medical Academy (Kirov, Russia)

Резюме. *Проведено ретроспективное исследование историй болезни 184 пациентов, прооперированных по поводу различных видов отслоек сетчатки. При регматогенных отслойках сетчатки у 64,5% выполнено пломбирование склеры, у 35,5% выполнено интравитреальное вмешательство, в среднем у половины пациентов оказалось достаточной одноэтапная хирургия. При травматических и тракционных отслойках сетчатки проводилась, в основном, интравитреальная хирургия (в 81,3% и 84,6% соответственно). Достигнутая острота зрения с коррекцией составила в среднем 0,1, невысокий функциональный результат можно связать с тяжестью исходного состояния глаза и общего состояния организма.*

Ключевые слова: *отслойка сетчатки, регматогенная, травматическая, тракционная отслойка сетчатки, пломбирование склеры, интравитреальная хирургия, витрэктомия.*

Актуальность. Отслойка сетчатки является одним из тяжелейших заболеваний органа зрения, которое приводит к частичной или полной утрате

зрительных функций. Среди причин инвалидности по зрению отслойка сетчатки составляет до 9%, причем 84% – лица трудоспособного возраста. Разработка эффективных методов лечения отслойки сетчатки является важной задачей офтальмологии и имеет как медицинское, так и социальное значение. Эффект хирургии зависит от адекватно проведенного обследования и своевременности поступления пациента на операционный стол.

Цель работы – оценить эффективность хирургического лечения отслоек сетчатки за 2010-2012 гг. на базе КОГАУЗ ККОБ.

Материалы и методы. Проведено ретроспективное исследование историй болезни 184 пациентов (184 глаза), прооперированных по поводу различных видов отслоек сетчатки. Средний возраст пациентов составил 51±3 года. Соотношение мужчин и женщин 1:1. Проводилось исследование результатов экстраокулярной и интравитреальной хирургии. В исследование входило: определение остроты зрения вдаль с коррекцией, возможных факторов риска, данные анамнеза, вид отслойки сетчатки, наличие послеоперационных осложнений, рецидивов. Предоперационное исследование проводилось за день до операции, послеоперационное – через неделю после хирургии.

Результаты. 84,2% (155 пациентов) лечились по поводу регматогенной отслойки сетчатки, 8,7% (16 пациентов) – по поводу травматической отслойки сетчатки, 7% (13 пациентов) – с другими видами отслоек сетчатки.

Регматогенная отслойка сетчатки в 21,3% (33 пациента) случаев возникала на фоне ранее диагностированных периферических витреохориоретинальных дистрофий, при этом в 24,2% (8 человек) проводилась предшествующая отслойке сетчатки профилактическая лазеркоагуляция (в анамнезе в сроки от нескольких месяцев до нескольких лет до отслойки сетчатки). У 37,4% (58 пациентов) отслойка сетчатки возникала на фоне миопии, из них в 50% случаев наблюдалась миопия высокой степени, в 38% – средней степени. У 3,2% (5 пациентов) в анамнезе

была отслойка сетчатки парного глаза. Отслойкам сетчатки предшествовали в 32,3% случаев (50 пациентов) оперативные вмешательства на том же глазу по поводу другой патологии.

Таблица 1

Оперативные вмешательства по поводу другой патологии

Факоэмульсификация катаракты с имплантацией интраокулярной линзы	Экстракапсуляная экстракция катаракты с имплантацией интраокулярной линзы	Интравитреальные вмешательства	Другие оперативные вмешательства
70% (35 пациентов)	12% (6 пациентов)	10% ((5 пациентов)	8% (4 пациента)

У большинства – 64,5% (100 пациентов) – выполнено пломбирование склеры, из них в 54% случаев (54 пациента) оказалось достаточно однократного хирургического вмешательства. Секторальное пломбирование применялось чаще в случае единичных разрывов (31% – 31 пациент с единичными разрывами), циркулярное – множественных, гигантских разрывов (11% – у 11 пациентов). На последующих этапах проведено различное оперативное лечение.

Таблица 2

Оперативное лечение на последующих этапах

Репозиция пломбы	Повторное пломбирование	Интравитреальная хирургия
11% (11 пациентов)	10% (10 пациентов)	25% (25 пациентов)

В 5,1% случаев (8 пациентов) проведено комбинированное оперативное лечение – пломбирование склеры с интравитреальной хирургией.

Интравитреальное вмешательство проведено у 35,5% (55 пациентов), из них 43,6% (24 пациента) – в виде монохирургии. В 56,4% случаев (31 пациент) потребовалась повторная операция. Наиболее часто первым этапом проводилась задняя витрэктомия с введением перфторуглеродных соединений и последующей заменой на силикон (34,5% – 19 пациентов), и на

газ (18,2% – 10 пациентов). На последующих этапах применялись одномоментно имплантация интраокулярной линзы и интравитреальное вмешательство, задняя витрэктомия с введением перфторуглеродных соединений и последующей заменой на силикон или газ. По результатам хирургии достигнутая острота зрения с коррекцией составила в среднем 0,1.

Таблица 3

Достигнутая острота зрения с коррекцией после хирургии регматогенных отслоек сетчатки

< 0.1	0.1 - 0.3	0.3 - 0.5	> 0.5
47,7% (74 пациента)	37,4% (58 пациентов)	11% (17 пациентов)	3,9% (6 пациентов)

У 14,2% пациентов (22 пациента) на результаты лечения повлияла сопутствующая патология органа зрения: макулярное отверстие 13,6% и амблиопия в 13,6% (3 пациента), глаукома в 18,2% (4 пациента) и другие. В 8,4% случаев (13 пациентов) послеоперационный период протекал с осложнениями, все после интравитреальных вмешательств.

Таблица 4

Осложнения, возникшие в послеоперационном периоде

Гемофтальм	Вторичная гипертензия	Фиброзные изменения	Другие осложнения
23% (3 пациента)	23% (3 пациента)	15,4% (2 пациента)	38,6% (5 пациентов)

При травматической отслойке сетчатки в 81,3% (13 пациентов) проводилось интравитреальное вмешательство, 18,7% (3 пациента) было проведено пломбирование склеры, причем у 56,3% (9 пациентов) потребовалась повторная хирургия (интравитреальная в 100% случаев). Острота зрения после хирургии составила в среднем 0.9.

Таблица 5

Достигнутая острота зрения с коррекцией после хирургии травматических отслоек сетчатки

< 0,1	0,1-0,3	0,3-0,5
50% (8 пациентов)	37,5% (6 пациентов)	12,5 % (2 пациента)

Причинами других видов отслоек сетчатки у 76.9% (10 пациентов) послужили изменения, вызванные сахарным диабетом, у 15.4% (2 пациента) причиной явился гемофтальм. У 84.6% (11 пациентов) больных проведена интравитреальная хирургия. В 23% (3 пациента) случаев потребовалось повторное вмешательство (интравитреальное в 100% случаев). Острота зрения после хирургии составила в среднем 0.1 .

Таблица 6

Достигнутая острота зрения с коррекцией после хирургии других видов отслоек сетчатки

< 0.1	0,1-0,3	> 0,5
61,5% (8 пациентов)	30,8% (4 пациента)	7 % (1 пациент)

Выводы. При регматогенных отслойках сетчатки в большинстве случаев (64,5%) выполнялись экстраокулярные операции со стойкими анатомическими и функциональными результатами. Этому способствовали своевременная диагностика и эффективное пломбирование разрыва. Эффект интравитреальной хирургии при регматогенных отслойках сетчатки, проведенной в виде монохирургии (43,6% от общего количества интравитреальных вмешательств), также высокий. Показаниями послужили более тяжелые случаи: старые отслойки, отслойки с гигантскими и множественными разрывами, сопутствующая патология глаз. Повторные оперативные вмешательства (у 49,7% – 77 человек) проводились после обоих видов хирургии отслоек сетчатки. К причинам, вызвавшим необходимость последующих операций, можно отнести возникшие после хирургии осложнения, а также возможные незаблокированные или ненайденные разрывы. При травматических и других видах отслоек сетчатки проводилась, в основном, интравитреальная хирургия (в 81,3% и 84,6% соответственно), анатомические и функциональные результаты сравнительно невысокие, что можно связать с тяжестью исходного состояния глаза.

О.Р. Дулыба

ОСОБЕННОСТИ НИТРОКСИДЕРГИЧЕСКОЙ РЕГУЛЯЦИИ У ПАЦИЕНТОВ С РИСК-ФОРМАМИ ПЕРИФЕРИЧЕСКИХ ВИТРЕОХОРИОРЕТИНАЛЬНЫХ ДИСТРОФИЙ

Научный руководитель – д.м.н., проф. О.Г. Поздеева
Кафедра офтальмологии факультета послевузовского и дополнительного профессионального образования
Челябинская государственная медицинская академия
(Челябинск, Россия)

O.R. Dulyba

FEATURES OF METABOLISM NITRIC OXIDE IN PATIENTS WITH RISK-FORMS PERIPHERAL RETINAL DEGENERATIONS

Scientific Director – Prof. Dr. O.G. Pozdeeva
Department of Ophthalmology
Chelyabinsk State Medical Academy (Chelyabinsk, Russia)

Резюме. *Изменение уровня NO в сыворотке крови выявлено у всех пациентов. Максимальное повышение содержания нитратов отмечено при осложненном характере течения, что характеризует более длительный процесс и подтверждает роль ишемии в патогенезе ПВХРД.*

Ключевые слова: *периферические витреохориоретинальные дистрофии, оксид азота, ишемия.*

Актуальность. Доказано, что одной из важнейших причин регматогенной отслойки сетчатки, приводящей к слабовидению, слепоте и инвалидности у 2-9 % лиц молодого возраста, как в нашей стране, так и за рубежом, являются периферические витреохориоретинальные дистрофии (ПВХРД). К риск-формам, наиболее часто приводящим к отслойке сетчатки, относятся клинические виды: решетчатая и «след улитки» [4].

Высказывается предположение о возможном нарушении в метаболизме и структуре клеточных мембран на фоне недостатка питания крайней периферии сетчатки [3]. Подобные изменения можно оценить как циркуляторную гипоксию или ишемию. Одним из маркеров ишемического процесса является содержание в сыворотке крови и слезной жидкости оксида азота (NO) – универсального регулятора клеточного и тканевого метаболизма [5]. Отметим, что роль NO при дистрофических изменениях периферии сетчатки изучена только на системном уровне [3], что подчеркивает актуальность исследования NO на местном уровне.

Цель. Изучение содержания конечных метаболитов оксида азота в сыворотке крови и слезной жидкости пациентов молодого возраста с ПВХРД.

Материалы и методы. На базе офтальмологического центра «Патологии рефракции и лазерной хирургии» Челябинской городской клинической больницы №2 обследовано 43 пациента (66 глаз) в возрасте 18-25 лет. Всего 13 мужчин и 30 женщин. Из них у 18 имела место эмметропия, у 11 – миопия слабой, у 11 – средней и у 3 – высокой степени. ПВХРД по типу «след улитки» была диагностирована у 15 пациентов, решетчатая – у 28. Среди них были выявлены дистрофии без разрывов сетчатки у 20 больных (32 глаза) и с разрывами у 23 (33 глаза). Группу контроля составили 10 здоровых лиц того же возраста (20 глаз) с аналогичными видами патологии рефракции. Определяли содержание нитритов (NO_2), нитратов (NO_3) и общей нитроксидергической активности (NO_x) по данным сыворотки крови и слезной жидкости. Уровень продукции эндогенного оксида азота оценивали по концентрации стабильных конечных метаболитов с помощью реакции Гриса. Полученные данные выражали в мкМоль/л, с учетом нитратного коэффициента (1,465). Материалы проведенных исследований обработаны методами вариационной статистики с вычислением средней арифметической (M), стандартной ошибки среднего арифметического (m) и среднеквадратичного стандартного отклонения. Использовался непараметрический критерий

Манна–Уитни для двух независимых выборок. Минимальный уровень достоверности $p<0,05$.

Статистическая обработка результатов проводилась с использованием прикладного пакета программы Statistica 7.0 (Stat Soft Inc.).

Результаты. Для оценки полученных результатов пациенты были разделены на группы в зависимости от длины переднезадней оси глаза (ПЗО). В 1 группу вошли пациенты с ПЗО 23,37±0,52мм, преимущественно с эмметропической рефракцией и миопией слабой степени. Во 2 группу были включены пациенты с миопией средней и высокой степени и средней величиной ПЗО 26,41±0,67мм. Так в 1 группе NO_2, NO_3, NO_x составили 6,13±1,31; 18,12±2,61; 24,24±2,72 мкМоль/л соответственно, а во 2 группе 7,78±2,33; 16,49±3,29; 24,27±3,43 мкМоль/л. Эти показатели у здоровых лиц равны 3,60±0,25; 10,39±0,53; 14,05±0,55 мкМоль/л. У всех исследуемых, в сравнении с контрольной группой, установлено значимое повышение содержания оксида азота в сыворотке крови в 1,5-2 раза как за счет фракции NO_2, так и за счет NO_3, что доказывает состояние гипоксии и ишемии на системном уровне у пациентов с ПВХРД. Достоверных различий между исследуемыми группами выявлено не было. Общая нитроксидергическая активность слезной жидкости была достоверно выше контроля во всех исследуемых группах (рис. 1).

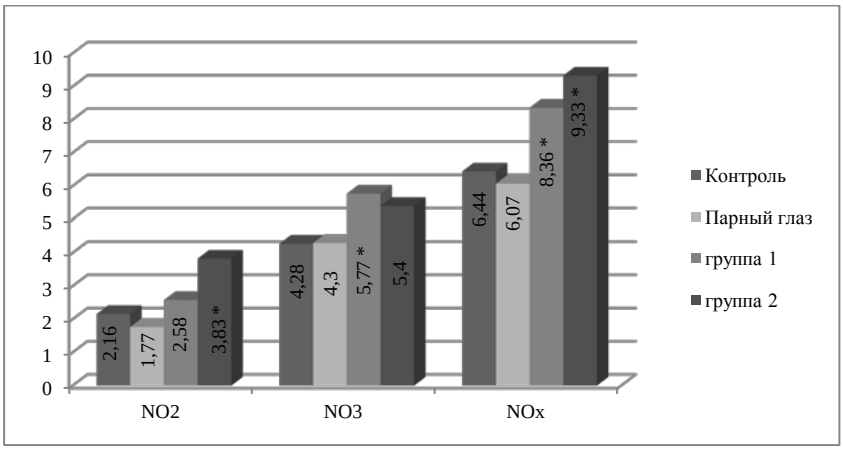

* P<0,05 относительно группы контроля

Рис. 1. Показатели нитроксидергической регуляции в слезной жидкости при разных видах рефракции у пациентов с ПВХРД.

Для анализа метаболизма NO при неосложненном и осложненном характере течения периферической дистрофии сетчатки мы разделили пациентов на следующие группы: I группа – без разрывов в зоне дистрофии, II – с разрывами. Сравнение производили с группой контроля и с парными «здоровыми» глазами.

Уровень нитритов и нитратов в сыворотке крови был достоверно выше в 2-3 раза относительно нормы у всех пациентов (NO_2, NO_3, NO_x в I группе 8,08±2,26; 16,96±3,78; 25,04±3,81; во II группе 6,0±2,66; 18,34±5,16; 24,34±5,0 мкМоль/л соответственно). В слезной жидкости при неосложненном характере течения дистрофии изменение обусловлено всеми фракциями NO, а при осложненном разрывами - только за счет NO_3 (табл. 1).

Таблица 1

Показатели нитроксидергической регуляции в слезной жидкости у пациентов при неосложненном и осложненном характере течения ПВХРД

Группы исследуемых		NO_2 слёзной жидкости	NO_3 слёзной жидкости	NO_x слёзной жидкости
		мкМоль/л		
Контроль n=20	M; I_{95}	2,16±0,85	4,28±1,18	6,44±0,99
Парный глаз n=21		2,04±0,69	5,66±1,18	7,7±1,44
I группа n=32		3,65±1,04*	5,59±1,46*	9,23±1,54*
II группа n=33		2,46±1,37	6,08±0,91*	8,62±1,99*

*P< 0,05 относительно группы контроля.

Умеренное повышение продукции NO носит компенсаторный характер, способствуя вазодилятации и улучшению кровоснабжения ишемизированных тканей. В больших количествах оксид азота – это потенциально токсичная молекула, которая инициирует свободнорадикальное окисление – реакция NO с супероксид-анионом (O_2–) с дальнейшим образованием пероксинитрита (OONO–) и гидроксил-радикала (OH–). Образовавшиеся соединения являются высокореакционными свободными радикалами, обладающими деструктивными свойствами в отношении белков и липидов тканей. Выраженное повышение синтеза оксида азота свидетельствует об ишемии

сетчатки, приводящей к ее повреждению.

Выводы. Изменение уровня NO в сыворотке крови выявлено у всех пациентов. Максимальное повышение содержания нитратов отмечено при осложненном характере течения, что характеризует более длительный процесс и подтверждает роль ишемии в патогенезе ПВХРД.

Литература.

1. Баталова О.М., Лысиков А.Г., Малиновская М.А. и др. Исследование частоты встречаемости периферических дистрофий сетчатки в зависимости от длины глазного яблока // Актуальные проблемы офтальмологии: IV Всерос. науч. конф. молодых ученых: сб. науч. работ. – М., 2009. – С. 66-68.
2. Нероев В.В., Архипова М.М. Ишемия сетчатки и оксид азота // Вест. Российской Академии медицинских наук. – 2003. – № 5. – С. 37-40.
3. Поздеева О.Г. Периферические витреохориоретинальные дистрофии у лиц молодого возраста: особенности клиники, диагностика, патогенез, комплексное лечение: Дис. … д-ра мед.наук. – М., 2005. – 231 с.
4. Саксонова Е.О., Елисеева Р.Ф., Нестеров В.А. и др. О классификации периферических витреохориоретинальных дистрофий // Материалы V Всесоюзного съезда офтальмологов. – 1979. – Т. 3. – С. 106-108.
5. Estevez A.G., Jordan J. Nitric oxide and superoxide, a deadly cocktail // Annals NY Acad. Sci. – 2002. – Vol. 962. – № 1. – P. 207-211.

А.В. Думенко, Ю.В. Лобанова

РЕЗУЛЬТАТЫ ФАКОЭМУЛЬСИФИКАЦИИ КАТАРАКТЫ С ИМПЛАНТАЦИЕЙ ИОЛ У ПАЦИЕНТОВ С БЛИЗОРУКОСТЬЮ ВЫСОКОЙ СТЕПЕНИ

Научный руководитель – д.м.н., проф. В.М. Малов
Кафедра офтальмологии
Самарский государственный медицинский университет (Самара, Россия)

A.V. Dumenko, U.V. Lobanova

RESULTS OF PHACOEMULSIFICATION OF A CATARACTA WITH IMPLANTATION IOL IN PATIENTS WITH HIGH MYOPIA COMPLICATED BY CATARACT

Scientific Director – Prof. Dr. V.M. Malov
Department of Ophthalmology
Samara State Medical University (Samara, Russia)

Резюме. *В статье описаны результаты факоэмульсификации катаракты с имплантацией ИОЛ у пациентов с высокой степенью близорукости.*
Ключевые слова: *катаракта, факоэмульсификация, имплантация ИОЛ, высокая степень близорукости.*

Актуальность. Катаракта заболевание глаза, основным признаком которого является помутнение основного вещества или капсулы хрусталика, что сопровождается значительным понижением зрительной функции. Высота распространенности этого заболевания не вызывает сомнения. По данным ВОЗ за 2011 год, катарактой страдает около 17 миллионов человек, частота возрастной катаракты после 80 лет составляет практически 100%. Статистика показывает, около 45% слепых в мире потеряли зрение вследствие катаракты.

Существует достаточное количество эффективных методов хирургического лечения катаракты. К ним относятся: экстракапсулярная и интракапсулярная экстракция катаракты (ЭЭК и ИЭК соответственно), факоэмульсификация катаракты (ФЭК) и лазерная экстракция катаракты (ЛЭК). Смысл всех операций заключается в удалении помутневшего хрусталика и имплантации искусственного хрусталика – интраокулярной линзы (ИОЛ). На сегодняшний день ультразвуковая ФЭК с ИОЛ является «золотым стандартом» лечения катаракты. Объективным преимуществом этого метода перед традиционной ЭЭК считается малый (3,0-3,2 мм), клапанный, самогерметизирующийся разрез, позволяющий свести к минимуму величину послеоперационного астигматизма и добиться тем самым остроты зрения уже в первые сутки после вмешательства.

Миопия высокой степени остается одной из актуальных проблем и составляет 12-30 % от всей офтальмопатологии. Известно, что развитие катаракты при миопии средней и высокой степеней происходит в среднем на 10 лет раньше, чем при других аномалиях рефракции. В хирургическом лечении больных осложненной катарактой на фоне миопии высокой степени встают вопросы рациональной коррекции афакии. Экстракция помутневшего хрусталика с имплантацией ИОЛ является одним из эффективных методов реабилитации больных с вышеуказанным диагнозом.

Цель. Анализ результатов факоэмульсификации катаракты с интраокулярной коррекцией афакии у пациентов с миопией высокой степени.

Материал и методы. Проанализированы результаты операций у 100 пациентов (100 глаз), которые проходили лечение в СОКОБ им. Ерошевского в период с мая 2009 года по ноябрь 2012 года. Критерием включения в группу исследования были наличие катаракты различной степени зрелости и миопической рефракции высокой степени в этом глазу. Таким образом, была сформирована группа исследования с однородной офтальмологической патологией. Возраст больных был от 31 до 86 лет (средний возраст 68,55).

Острота зрения до операции варьировалась от правильной проекции света до 0,4 (среднее значение 0,12). Предоперационная рефракция составила от (-) 6,25 дптр до (-) 22,75 дптр (13,75).

Предоперационное обследование включало: наружный осмотр – исследование проходящим светом, офтальмоскопия в обратном виде; визометрия (определение остроты зрения вдаль и вблизи), периметрия (исследование полей зрения), тонометрия (измерение внутриглазного давления), биомикроскопия (исследование переднего отрезка глаза), офтальмоскопия (осмотр глазного дна), рефрактометрия (определение остроты зрения при помощи рефрактометра), офтальмометрия (определение переднезадней оси глазного яблока), УЗИ в А- и В-режиме. И лабораторные методы исследования (в рамках подготовки к госпитализации). А также методики, позволяющие рассчитать силу ИОЛ. Индивидуальный расчет параметров ИОЛ осуществляется благодаря прибору – ИОЛ Мастер, фирмы К. Цейс. Такой прибор позволяет одновременно измерить не только длину глаза, кривизну роговицы, глубину передней камеры, оценить состояние естественного хрусталика, но и оптимально рассчитать параметры искусственного хрусталика. Коррекции зрения учитывались индивидуально в каждом случае, в зависимости от клинической рефракции.

В ходе операции применялась внутривенная и местная капельная анестезия. Такая анестезия, легко переносится пациентами разного возраста и не оказывает нагрузку на сердечно-сосудистую систему. Всем больным ФЭК проводили через роговичный тоннельный разрез, на факоэмульсификаторе «Pulsar2» или «Assistant» фирмы OPTIKON с последующей имплантацией заднекамерных интраокулярных линз – Appalens, Acrysof, Rumex International Co, Rayner с оптической силой от (-)2,0 дптр до (-)12,0 дптр (0,5).

Результаты. Все операции протекали без осложнений. Среди катаракт превалировала ядерная форма. Острота зрения после операции без коррекции: от счета пальцев у лица до 1,0 (0,5). При этом у 11% достигли

остроты зрения равной 1,0. От 0,5 до 0,95 получили у 32% больных. У 29% пациентов определили остроту зрения в интервале 0,1-0,45. Постоперационную остроту зрения 0,1 и менее получили у 24% больных. 3% составили пациенты с остротой зрения при выписке – счет пальцев у лица.

Также стоит отметить, что у 4% наблюдаемых в группе исследования острота зрения после операции не изменилась, что связано с дистрофическим процессом в сетчатке.

Выводы. Факоэмульсификация с имплантацией ИОЛ позволяет получить хорошие функциональные результаты, а также является безопасным методом удаления осложненной катаракты у пациентов с миопией высокой степени. Предлагаемый комплекс мероприятий можно расценивать как один из эффективнейших методов лечения катаракты при близорукости высокой степени.

Р.М. Зайнуллин, А.И. Палтусова

ОЦЕНКА ЭФФЕКТИВНОСТИ АНТИАНГИОГЕННОЙ ТЕРАПИИ У ПАЦИЕНТОВ С РАЗЛИЧНЫМИ ФОРМАМИ ДИАБЕТИЧЕСКОГО МАКУЛЯРНОГО ОТЕКА

Научный руководитель – к.м.н., доц. А.Ш. Загидуллина
Кафедра офтальмологии с курсом ИПО
Башкирский государственный медицинский университет (Уфа, Россия)

R.M. Zaynullin, A.I. Paltusova

EVALUATING ANTI-ANGIOGENIC THERAPY IN PATIENTS WITH VARIOUS FORMS OF DIABETIC MACULAR EDEMA

Scientific Director – Doc. Dr. A.Sh. Zagidullina
Department of Ophthalmology
Bashkir State Medical University (Ufa, Russia)

Резюме. *Проведенное исследование показывает эффективность интравитреального введения препарата ранибизумаб при определенных формах макулярного отека у пациентов с сахарным диабетом.*
Ключевые слова: *диабетический макулярный отек, VEGF, Ранибизумаб.*

Актуальность. Основной причиной снижения зрения у больных сахарным диабетом (СД) является диабетический макулярный отек (ДМО). Данные исследования сахарного диабета и его осложнений Diabetes Control and Complication Trial (DCCT) показывают, что в течение 9 лет после начала заболевания сахарным диабетом 1 типа, диабетический макулярный отек развивается у 27% пациентов [5]. Распространенность ДМО увеличивается до 28% в течение 20 лет у пациентов с сахарным диабетом 2 типа [1].

Фокальная лазерная коагуляция считается единственным доказанным способом лечения диабетического макулярного отека. Данная процедура

снижает 3-летний риск потери зрения в среднем в два раза, при отсутствии лечения глаз до 24%, а при лечении глаз до 12% [4]. Основой фотокоагуляции является уничтожение периферических фоторецепторов сетчатки, активно потребляющих кислород, увеличивая поступление кислорода к макулярной зоне. В местах коагулятов возникает рубцевание, что приводит к истончению сетчатки, которое облегчает диффузию кислорода из сосудистой оболочки [3].

Использование препаратов, угнетающих выработку сосудистого эндотелиального фактора роста – vascular endothelial growth factor (VEGF), явилось новым методом в лечении ДМО. На ранних сроках течения сахарного диабета в сетчатке увеличивается экспрессия VEGF, а также рецепторная чувствительность к нему, что в дальнейшем приводит к появлению сосудистых аномалий, характерных для непролиферативной ретинопатии. В сочетании с оксидативным стрессом это ведет к образованию обширных зон ишемии, что еще больше стимулирует экспрессию VEGF, способствуя появлению ДМО и неоваскуляризации [2]. Вследствие этого патогенетически обоснованным методом лечения является анти-VEGF терапия.

Одним из ингибиторов VEGF является препарат Ранибизумаб («Lucentis», Novartis), который представляет собой антиген-связывающий фрагмент антитела к VEGF. Препарат активен в отношении всех изоформ VEGF-A.

Цель исследования – оценить влияние анти-VEGF терапии на изменение макулярного отека при сахарном диабете.

Материалы и методы. Проанализированы результаты лечения 32 пациентов (40 глаз), которым проводилась анти-VEGF терапия ДМО препаратом ранибизумаб в 2012 году на базе ГБУ «Уфимский НИИ глазных болезней АН РБ». Всем пациентам до и после лечения было проведено офтальмологическое обследование, включающее визометрию, периметрию,

офтальмобиомикроскопию, оптическую когерентную томографию (ОКТ) с помощью аппарата RetinaScan-3000 (NIDEK). Средний возраст пациентов составил 62,4±8,3. Женщин было 18, мужчин – 14.

Введение препарата проводилось в условиях операционной под местной анестезией в дозе 0,05 мл трехкратно, одна инъекция в месяц. Результаты обследования были статистически обработаны с помощью критерия Вилкоксона для связанных совокупностей.

Результаты. По данным ОКТ пациенты были распределены на 4 группы: 1 группа (14 глаз) – пациенты с губчатым отеком, 2 группа – с кистозным отеком макулы (12 глаз), 3 группа (8 глаз) – с серозной отслойкой сетчатки, 4 группа (6 глаз) – с уплотнением задней гиалоидной мембраны.

В ходе проведенного исследования выявлено, что анти-VEGF терапия эффективна при губчатом (1 группа) и кистозном (2 группа) макулярном отеке.

У пациентов 1 группы (14 глаз) в результате лечения острота зрения с коррекцией увеличилась у всех на 53% с 0,28±0,04 до 0,43±0,04 ($p<0,05$), уплощение поверхности макулярной области по данным ОКТ составило в среднем 67 мкм (с 314±22 до 247±15,03 мкм, $p<0,05$).

Во 2 группе пациентов (10 глаз) острота зрения увеличилась у всех на 54% с 0,24±0,07 до 0,37±0,06 ($p<0,05$). Толщина сетчатки в макулярной области уменьшилась на 62 мкм (с 307±0,05 до 245±0,05 мкм ($p<0,05$).

В группах пациентов с серозной отслойкой сетчатки и уплотнением задней гиалоидной мембраны достоверного повышения остроты зрения и изменения профиля сетчатки выявлено не было.

Вывод. Таким образом, 3-кратное интравитреальное введение препарата Ранибизумаб привело к достоверному улучшению остроты зрения и уменьшению толщины макулы у всех пациентов с губчатым и кистозным макулярным отеком, что подтверждает эффективность анти-VEGF терапии при определенных формах ДМО.

Литература.

1. Klein R., Klein B.E., Moss S.E., Cruickshanks K.J. The Wisconsin Epidemiologic Study of Diabetic Retinopathy. XV. The longterm incidence of macular edema // Ophthalmology. – 1995. – Vol. 102. – P. 7-16.
2. Olsson A.K., Dimberg A., Kreuger J., Claesson-Welsh L. VEGF receptor signalling - in control of vascular function // Nat. Rev. Mol. Cell Biol. – 2006. – № 7. – P. 359-371.
3. Photocoagulation for diabetic macular edema. Early Treatment Diabetic Retinopathy Study report number 1. Early Treatment Diabetic Retinopathy Study research group // Arch. Ophthalmol. – 1985. – Vol. 103. – № 12. – P. 1796-1806.
4. Plath T., Mecke H., Schünke M. Origin of increased postoperative growth after laser surgical intervention in the peritoneal cavity an experimental animal study // Ann. Anat. – 1995. – Vol. 177. – P. 161-169.
5. White N.H., Sun W., Cleary P.A., Tamborlane W.V., Danis R.P., Hainsworth D.P., Davis M.D. Effect of prior intensive therapy in type 1 diabetes on 10-year progression of retinopathy in the DCCT/EDIC: comparison of adults and adolescents // Diabetes. – 2010. – Vol. 59. – P. 1244-1253.

З.М. Идрисова, Э.Т. Ирискулов

ЧАСТОТА ЦИЛИОХОРИОИДАЛЬНОЙ ОТСЛОЙКИ ПОСЛЕ АНТИГЛАУКОМАТОЗНЫХ ОПЕРАЦИЙ

Научный руководитель – к.м.н., доц. Э.А. Латыпова
Кафедра офтальмологии с курсом ИПО
Башкирский государственный медицинский университет (Уфа, Россия)

Z.M. Idrisova, E.T. Iriskulov

FREQUENCY OF CILIO-CHOROIDAL DETACHMENT AFTER ANTI-GLAUCOMATOUS SURGERY

Scientific Director – Doc. Dr. E.A. Latypova
Department of Ophthalmology
Bashkir State Medical University (Ufa, Russia)

Резюме. *Обследованы 264 пациента (264 глаз), оперированных по поводу первичной открытоугольной глаукомы (ПОУГ). В зависимости от метода оперативного вмешательства они были разделены на 3 группы. В группах, где антиглаукоматозная операция сочеталась с задней трепанацией склеры, цилиохориоидальная отслойка (ЦХО) встречалась реже. При этом частота возникновения осложнения ЦХО не отличалась от места локализации операционного поля на глазном яблоке. Отслойка сосудистой оболочки наиболее часто наблюдалась при III-IV стадиях глаукомы.*

Ключевые слова*: первичная открытоугольная глаукома, цилиохориоидальная отслойка, антиглаукоматозная операция.*

Актуальность. Цилиохориоидальная отслойка (ЦХО), как осложнение глазных операций (в особенности антиглаукоматозных операций фистулизирующего типа), наблюдается по данным разных авторов с частотой от 1% до 80% случаев [3]. Опасность развития ЦХО опосредована и

заключается в возможности формирования гониосинехий, более быстрого прогрессирования катаракты, развития вялотекущего увеита со стойкой гипотонией, развития передней ишемической оптикопатии. Эти осложнения могут в отдаленные сроки после операции привести к прогрессирующему снижению остроты зрения, субатрофии глазного яблока [4].

Целью нашей работы явилось изучение частоты послеоперационных ЦХО при различных стадиях первичной открытоугольной глаукомы (ПОУГ) с высоким внутриглазным давлением (ВГД).

Материалы и методы. Исследования проведены у 264 пациентов (264 глаз) с первичной открытоугольной глаукомой, прооперированных в Уфимском НИИ глазных болезней за период с ноября 2011 по декабрь 2012 г. Мужчин было 152 (57,6%), женщин – 112 (42,4%). Возраст пациентов варьировал от 38 до 81 года при среднем возрасте 59,5±6,3 лет. Офтальмологическое обследование больных включало визометрию, биомикроскопию, офтальмоскопию, периметрию, бесконтактную тонометрию на аппарате «TOPCON». Начальная стадия заболевания была установлена у 24 (9,1%) пациентов, развитая – у 149 (56,4%), далекозашедшая – у 66 (25%), терминальная – у 25 (9,5%) пациентов (табл.1).

Во всех случаях при поступлении наблюдался высокий «С» уровень ВГД, в связи с чем в предоперационном периоде проводилась гипотензивная терапия [2] в течение 1-2 дней (местно в конъюнктивальную полость - азопт, бетофтан 2 раза в день, таблетки диакарба, аспаркама 2-3 раза в день).

Из сопутствующих заболеваний у 196 (74,2%) пациентов были отмечены гипертоническая болезнь, компенсированный сахарный диабет – у 28 (10%), ИБС – у 38 (14,4%) пациентов.

В зависимости от метода оперативного вмешательства [1] больные были подразделены на 3 группы (табл. 1). В первой исследуемой группе 119 пациентам (119 глаз) была выполнена глубокая склерэктомия (ГСЭ) с задней трепанацией склеры (ЗТС) традиционно в верхнем секторе глазного яблока,

из них в 15 случаях в сочетании с факоэмульсификацией. Во второй исследуемой группе 58 пациентам (58 глаз) проводили ГСЭ с ЗТС в нижненосовом секторе глазного яблока. В обеих исследуемых группах ЗТС проводилась, отступя 4 мм от лимба, на границе склерального лоскута с обеих сторон, треугольной формы, размерами 1,5 х 1,5 х 2,0 мм.

В контрольной группе 87 пациентам (87 глаз) была выполнена глубокая склерэктомия традиционно в верхнем секторе глазного яблока без ЗТС, из них в 20 случаях операция сочеталась с факоэмульсификацией.

Таблица 1

Распределение больных с глаукомой по стадиям заболевания

Группы	Число наблюдений	Из них по стадиях ПОУГ			
		I	II	III	IV
Исследуемая группа 1	119	12	67	30	10
Исследуемая группа 2	58	3	28	19	8
Контрольная группа	87	9	54	17	7
Всего	264	24	149	66	25

Антиглаукоматозная операция проводилась по общепринятым стандартам. В послеоперационном периоде назначалась антибактериальная и противовоспалительная терапия.

Результаты и обсуждение. В наших наблюдениях во всех случаях после антиглаукоматозной операции была достигнута компенсация ВГД. При этом как послеоперационное осложнение в 35 случаях (13,3 %) возникла ЦХО.

В первой группе больных среднее значение ВГД до операции было 41,36±3,12 мм рт.ст., после операции составило 10,27±2,15 мм рт.ст. При этом острота зрения у 104 больных после антиглаукоматозной операции оставалась без динамики, а у остальных 15 больных она значительно улучшилась при сочетании с ФЭК (табл. 2). ЦХО развивалась в 12 глазах (10,1 %) на 3-7 сутки после оперативного вмешательства, причем наиболее часто при III-IV стадиях глаукомы (табл. 3).

Таблица 2

Показатели остроты зрения в динамике

Группы исследования	Методы оперативного лечения	Острота зрения	
		до операции	после операции
Исследуемая группа 1	ГСЭ +ЗТС	0,4±0,25	0,4±0,37
	ГСЭ+ЗТС+ФЭК	0,07±0,04	0,4±0,29
Исследуемая группа 2	ГСЭ+ЗСТ	0,2±0,11	0,2±0,19
Контрольная группа	ГСЭ	0,4±0,49	0,4±0,54
	ГСЭ+ФЭК	0,1±0,17	0,5±0,12

Во второй исследуемой группе больных средний уровень ВГД при поступлении составил 47,64±3,34, после антиглаукоматозной операции – 11,22±2,28 мм рт.ст. Острота зрения до и после операции практически не различалась (табл. 2). ЦХО была выявлена в 6 глазах (10,3%) на 3-4 сутки после хирургического вмешательства, из них в 4 случаях при запущенных стадиях глаукомы.

В контрольной группе больных среднее значение ВГД до операции равнялось 44,58±3,11, после хирургического лечения – 12,27±1,15 мм рт.ст. Улучшение остроты зрения в данной группе наступило у 20 пациентов при антиглаукоматозной операции в сочетании с ФЭК, а 67 больных после операции без ФЭК острота зрения не изменилась (табл. 2). ЦХО наблюдалась в 17 глазах (19,5 %) на 3-5 сутки после операции.

Таблица 3

Частота возникновения послеоперационного ЦХО при различных стадиях ПОУГ

Группы больных	Число наблю-дений	Число случаев ЦХО (в %)	из них по стадиям ПОУГ			
			Iст	IIст	IIIст	IVст
Исследуемая группа 1	119	12 (10,1%)	0	3	7	2
Исследуемая группа 2	58	6 (10,3%)	0	2	3	1
Контрольная группа	87	17 (19,5%)	1	5	9	2
Всего	264	35 (13,3%)	1	10	19	5

У 16 больных (45,7%) с ЦХО получен положительный результат на фоне консервативного лечения (субконъюнктивально 1% мезатон, 0,4% дексазон, 20% кофеин). В остальных 19 случаях (54,3%) медикаментозное лечение было неэффективным и была выполнена задняя склерэктомия в проекции отслойки сосудистой оболочки с выпусканием супрахориоидальной жидкости. После лечения рецидивы ЦХО не наблюдались.

Выводы. При первичной открытоугольной глаукоме с высоким ВГД цилиохориоидальная отслойка после антиглаукоматозной операции в сочетании с задней трепанацией склеры наблюдалась в исследуемых группах, соответственно, в 10,1% и 10,3% случаев, что было значительно меньше, чем в контрольной группе (в 19,5%). При этом частота возникновения цилиохориоидальной отслойки не зависела от места локализации операционного поля на глазном яблоке. Цилиохориоидальная отслойка наиболее часто наблюдалась у пациентов с III и IV стадиями первичной открытоугольной глаукомы.

Литература.

1. Абрамов В.Г., Вакурин Е.А. Хирургический этап в лечении первичной глаукомы. Ярославль, 1975. – 87 с.
2. Бикбов М.М., Сюняева С.И., Кувандыкова Д.Г. Комплексное лечение первичной глаукомы: Информационное письмо. – Уфа, 2006. – 12 с.
3. Кравченко А.А. Прогнозирование и профилактика послеоперационных циклохориоидальных отслоек: Автореф. дисс. … канд. мед. наук. – Челябинск, 2007. – 21 с.
4. Краснов М.М. Микрохирургия глауком. М.: Медицина, 1980. – 247 с.

Р.А. Казакбаев

РЕЗУЛЬТАТЫ ЭФФЕКТИВНОСТИ ФОТОРЕФРАКЦИОННЫХ ОПЕРАЦИЙ (LASIK) У ПАЦИЕНТОВ С АМБЛИОПИЕЙ

Научный руководитель – к.м.н. А.Г. Казакбаев
Клиника лазерной хирургии (Уфа, Россия)

R.A. Kazakbaev

RESULTS OF PHOTOREFRACTIVE (LASIK) SURGERY IN PATIENTS WITH AMBLYOPIA

Scientific Director – A.G. Kazakbaev, MD, PhD
Clinic of lazer surgery (Ufa, Russia)

Резюме. *В исследовании приняли участие 12 женщин (20 глаз) и 18 мужчин (32 глаза) в возрасте от 18 до 56 лет, средний возраст составил 27,4±0,85 лет. У всех пациентов были диагностированы различные виды аномалий рефракции, осложненные амблиопией I-III степени. Всем пациентам был проведен лазерный кератомилез in situ (LASIK). Срок наблюдения составил 12 месяцев после операции. Фоторефракционные операции (LASIK) позволили повысить остроту зрения при рефракционной и анизометропической амблиопии.*

Ключевые слова: *амблиопия, аметропия, астигматизм, кератомилез, фоторефракционные операции, Lasik.*

Актуальность. Одной из самых распространенных патологий органа зрения являются аномалии рефракции [1], а амблиопия различной степени-важным признанием дезадаптации зрительной системы, приводящей, в последующем, к нарушению бинокулярного зрения, косоглазию, астенопическим явлениям [1, 7]. В связи с этим представляется актуальным разработка лазерных корригирующих методик у пациентов с

амблиопией, развившейся вследствие аномалий рефракции [2]. Ранее считалось, что фоторефракционные операции малоэффективны у взрослых пациентов с амблиопией [2, 4]. Однако в последнее время появился ряд работ, где достоверно отмечается повышение остроты зрения у пациентов с рефракционной и анизометропической амблиопией после проведения фоторефракционных операций [3, 4, 5, 6]. Причем значительное повышение остроты зрения на амблиопичных глазах было у пациентов с миопической рефракцией и смешанным астигматизмом, а у пациентов с гиперметропической рефракцией отмечалась лишь тенденция к повышению остроты зрения [6].

Цель. Изучить результаты фоторефракционных операций (LASIK) у взрослых пациентов с рефракционной и анизометропической амблиопией различной степени.

Материалы и методы. В соответствии с целью было проведено комплексное обследование 30 пациентов (52 глаза) с рефракционной и анизометропической амблиопией I, II и III степеней, прооперированных в период 2008-2012 гг. в «Клинике Лазерной Хирургии Глаза» г. Уфа.

В исследовании приняли участие 12 женщин – 20 глаз и 18 мужчин – 32 глаза в возрасте от 18 до 56 лет, средний возраст составил 27,4±0,85 лет. У всех пациентов были диагностированы различные виды аномалий рефракции, осложненные амблиопией I-III степени. Всем пациентам был проведен лазерный кератомилез in situ (LASIK) на эксимерлазерной установке «Nidek EC 5000», с использованием микрокератома Baush&Lomb Zyoptix XP. В послеоперационном периоде всем пациентам был проведен стандартный курс противовоспалительной терапии. Также всем пациентам до и после операции проводилось полное офтальмологическое обследование, включающее проверку остроты зрения, биомикроскопию, кератотопографию, эхобиометрические исследования, офтальмоскопию. Ряду пациентов по результатам офтальмологических

исследований по показаниям проведена профилактическая лазерная коагуляция сетчатки до или после хирургического лечения. Срок наблюдения составил 12 месяцев после операции. Обработка статистических данных проводилась с помощью программы «Statistica 6» с подсчетом среднего арифметического и ошибки средней (M±m).

Результаты. В результате офтальмологического обследования амблиопия I степени диагностирована в 28,8% случаев (15 глаз), II степени в 46,2% случаев (24 глаза), III степени в 25,0% случаев (13 глаз). Необходимо отметить, что в исследование не включали пациентов со сфероцилиндрической коррекцией 0,8 выше. Пациенты с двусторонней рефракционной амблиопией составили 73,3%, с односторонней 26,7%. Миопическая рефракция определена в 13,5% (7 глаз), гиперметропическая– 76,9% (40 глаз), различные виды астигматизма встречались в 61,5% случаев (32 глаза), средняя величина цилиндрического компонента составила 3,45±0,25 дптр (от 0,75 до 6,5 дптр). Средняя величина сферического компонента при миопии составила -8,15±0,72 дптр, цифры варьировали от -4,75 до -16,0 дптр. При гиперметропии средняя величина составила +4,25±0,27 дптр (от +3,25 до +6,5 дптр). Острота зрения до операции без коррекции была в пределах от 0,02 до 0,7, среднее значение составило 0,35±0,05, максимальная сфероцилиндрическая коррекция находилась в пределах 0,25 до 0,75. Необходимо отметить, что переносимая коррекция давала значительно низкую остроту зрения.

Фоторефракционные операции (Lasik) привели к изменению рефракции во всех случаях по сравнению с предоперационными показаниями, вне зависимости от вида клинической рефракции. Средние показатели остаточной аметропии варьировали от –1,5 до +1,5 дптр, острота зрения была в среднем 0,68±0,05. Средняя прибавка остроты зрения за весь период наблюдения составила 0,12±0,03.

Необходимо отметить, что при миопии высокой степени пациентам

старше 40 лет, мы старались оставить миопическую рефракцию в пределах от -0,75 до -1,0-1,25 дптр. При гиперметропической же рефракции намеренно добивались гиперэффекта (создавался «запас»), оставляя после операции степень рефракции в пределах -0,75 - 1,25 дптр. Этот «запас», в силу особенностей послеоперационного течения у пациентов с гиперметропией исчезал к 6-7 месяцам после операции. Поэтому средняя острота зрения на следующий день после операции была несколько ниже (0,63±0,05), чем до операции (0,68±0,05). Анализ зрительных функций за весь период исследований у пациентов с амблиопией III степени с гиперметропической рефракцией показал, что острота зрения после операции улучшилась у пациентов в возрасте до 34 лет. У пациентов старше 34 лет острота зрения осталась такой же, как при максимальной сфероцилиндрической коррекции до операции. У части пациентов с амблиопией II и III степени в первые дни после операции возникли жалобы на диплопию, которые проходили в течение двух недель.

Таким образом, проведение эксимерлазерных операций (LASIK) у пациентов старше 18 лет является достаточно эффективным методом лечения рефракционной и анизометропической амблиопии. Вне зависимости от вида клинической рефракции отмечено улучшение остроты зрения. Даже в группе пациентов с амблиопией с гиперметропической рефракцией старше 34 лет, где острота зрения осталась неизменной, необходимо отметить, что переносимая коррекция стала давать более высокую остроту зрения. Поэтому проведение фоторефракционных операций в этой группе оправдано.

Выводы. Эксимерлазерная рефракционная операция (Lasik) является достаточно эффективным методом коррекции аномалий рефракции, позволяющим повысить остроту зрения при рефракционной и анизометропической амблиопии любой клинической рефракции.

Литература.

1. Аветисов Э.С., Ковалевский Е.И., Хватова А.В. Руководство по детской офтальмологии. М.: Медицина, 1987. – 496 с.
2. Куренков В.В. Руководство по эксимерлазерной хирургии. М.: Издательство РАМН, 2002. – 400 с.
3. Назарова Г.А., Арутюнова О.В. Зрительные функции у пациентов с амблиопией после проведения фоторефракционной операции // Рефракционная хирургия и офтальмология. – 2007. – Т.7. – № 2. – С 20-22.
4. Разумов А.В., Проворова Т.С. Целесообразность проведения эксимер-лазерной операции у взрослых с рефракционной и анизометропической амблиопией различной степени // Современные технологии катарактальной и рефракционной хирургии. – М, 2009. – С. 74-75.
5. Arrubarena C., Teus M.A., Hernández-Verdejo J.L., Cañones R. Visual acuity after laser in situ keratomileusis to correct high astigmatism in adults with meridional amblyopia // American Journal of Ophtalmology. – 2011. – Vol. 152. – № 6. – P. 964-968.
6. Fu J., Li S.M., Li J.L., et al. Screening for amblyopia among grade-1 students in primary school with uncorrected vision and stereopsis test in central China // Chinese Medical Journal. – 2013. – Vol. 126. – № 5. – P. 903-908.
7. Sengpiel F. Amblyopia: out of the dark, into the light // Current Biology Journal. – 2013. – Vol. 23. – № 5. – P. 195-196.

З.Ф. Камалтдинова

ИЗМЕНЕНИЕ ПОКАЗАТЕЛЕЙ ОПТИКОКОГЕРЕНТНОЙ ТОМОГРАФИИ ПРИ ВОЗРАСТНОЙ МАКУЛЯРНОЙ ДЕГЕНЕРАЦИИ СЕТЧАТКИ ПОСЛЕ ПРИМЕНЕНИЯ «ВИТАЛЮКС ПЛЮС»

Научный руководитель – к.м.н., асс. И.Р. Газизова
Кафедра офтальмологии с курсом ИПО
Башкирский государственный медицинский университет (Уфа, Россия)

Z.F. Kamaltdinova

THE CHANGE OF OCT PARAMETERS IN AGE-RELATED MACULAR DEGENERATION AFTER APPLYING "VITALUX PLUS"

Scientific Director – I.R. Gazizova, MD, PhD
Department of Ophthalmology
Bashkir State Medical University (Ufa, Russia)

Резюме. *Возрастная макулярная дегенерация – это необратимое прогрессирующее поражение центральной фотоактивной зоны сетчатки. В ходе исследования мы изучили толщину пигментного слоя сетчатки у больных возрастной макулярной дегенерацией до и после приема «Виталюкс плюс». По данным оптикокогерентной томографии после приема «Виталюкс плюс» толщина пигментного слоя макулы у данных пациентов в большинстве случаев увеличилась.*

Ключевые слова: *Возрастная макулярная дегенерация, толщина пигментного слоя макулы, лютеин, «Виталюкс плюс».*

Актуальность. Возрастная макулярная дегенерация (ВМД) одна из актуальных медико-социальных проблем офтальмологии, характеризуется необратимым прогрессирующим поражением центральной фотоактивной

зоны сетчатки и является одной из нозологических форм, наиболее часто вызывающих потерю зрения среди населения развитых стран мира [1].

В России заболеваемость ВМД составляет в среднем около 15 на 1000 населения [2]. В структуре первичной инвалидности по ВМД больные в трудоспособном возрасте составляют 21%, а в пенсионном возрасте – 32% [5]. ВМД чаще встречается у женщин в возрасте 75 лет и старше, по-видимому, из-за большей средней продолжительности жизни, чем у мужчин [2].

Этиопатогенез ВМД остается до настоящего времени окончательно не выясненным, что является причиной поиска возможности лечения заболевания на самых ранних стадиях [3]. Кроме главного фактора риска – возраста, существуют дополнительные факторы. К ним относятся генетическая предрасположенность, артериальная гипертензия, атеросклероз, курение, воздействие ультрафиолетового излучения, окислительный стресс, низкое содержание каротиноидов в желтом пятне[4].

Для лечения и профилактики прогрессирования сухой формы ВМД и при высоком риске развития заболевания с целью нормализации обменных процессов в сетчатке рекомендуют проводить курсы антиоксидантной терапии [6, 7, 8].

По данным исследования POLA, также наблюдается протективный эффект лютеина и зеаксантина в отношении сетчатки у пациентов с ВМД [9, 10]. Чем выше содержание количества каротиноидов в макуле, тем в большей степени они защищают сетчатку от развития неоваскулярной ВМД [11].

Так как ни один из антиоксидантов не образуется в организме, питание должно быть рациональным, полноценным и полностью сбалансированным. Это достигается приемом биологически активных добавок к пище.

Цель. Изучить толщину пигментного слоя сетчатки у больных ВМД после приема «Виталюкс плюс».

Материалы и методы. В течение 3 месяцев под нашим наблюдением находились 25 больных с «сухой» формой ВМД. Исследуемая группа (15

больных) состояла из женщин с «сухой» формой ВМД в возрасте 65 лет, длительность заболевания – 8 лет. Контрольная группа (10 больных) с «сухой» формой ВМД состояла из женщин в возрасте 57 лет, длительность заболевания – 6 лет.

Все больные исследуемой группы принимали «Виталюкс плюс» по 669 мг по 1 капсуле в день во время еды в течение 3 месяцев в виде монотерапии. В состав одной таблетки «Виталюкс плюс» входят: 10 мг лютеина 20% в сафлоровом масле, 1 мг зеаксантина, 255 мг рыбьего жира, 100 мг докозагексаеновой кислоты, 30 мг эйкозапентаеновой кислоты, 60 мг кальция аскорбат, 20 мг альфа токоферола ацетата, 10 мг цинка, 0,25 мг меди.

Больные контрольной группы принимали плацебо (лактозу) по 1 таблетке 1 раз в день в течение 3 месяцев.

Для оценки эффективности «Виталюкс плюс» всем больным мы провели комплексные офтальмологические исследования: визометрию, периметрию, прямую офтальмоскопию, оптикокогерентную томографию (ОСТ) сетчатки. Зрительные функции, состояние макулярной зоны сетчатки оценивались до лечения и через 3 месяца после курса лечения «Виталюкс плюс».

Результаты. В основной группе острота зрения без коррекции определялась в пределах 0,30±0,05, с коррекцией – 0,61±0,04. При исследовании поля зрения отмечались единичные относительные центральные скотомы.

В контрольной группе острота зрения без коррекции была 0,49±0,06, с коррекцией – 0,73±0,07. В поле зрения также определялись единичные скотомы.

У больных исследуемой и контрольной групп при офтальмоскопии в макулярной зоне сетчатки определялись перераспределение пигмента, мелкие дефекты пигментного эпителия и друзы, участки атрофии ретинального пигментного эпителия.

До лечения у всех пациентов при ОСТ выявлялись признаки ВМД: неравномерность и неоднородность пигментного эпителия, мелкие и средние

друзы в макулярной зоне (фовеа).

После лечения острота зрения в исследуемой группе повысилась на 17% по сравнению с контрольной группой, однако, достоверной разницы не было. Также, по данным ОСТ, выявлялась положительная динамика. В ходе наших исследований в 65,3 % случаях толщина пигментного слоя увеличилась на 5 %. Лютеин и зеаксантин, входящие в состав «Виталюкс плюс», осуществляют антиоксидантную защиту, поглощая до 40% коротковолнового синего излучения и предохраняя пигментный эпителий от светового повреждения [8].

В контрольной группе больных ВМД, которые получали плацебо, не выявлено увеличение толщины пигментного слоя. При визометрии и офтальмоскопии положительные изменения также не отмечены.

В ходе всего периода наблюдения у всех больных исследуемой группы отмечалась стабилизация зрительных функций, в виду отсутствия снижения остроты зрения, улучшения объективных показателей сетчатки на ОСТ.

При анализе полученных результатов выявлено эффективное терапевтическое действие «Виталюкс плюс» в лечении ВМД.

Вывод. По данным ОСТ в группе больных ВМД после приема «Виталюкс плюс» толщина пигментного слоя макулы в большинстве случаев увеличилась.

Литература.

1. Будзинская М.В., Воробьева М.В., Киселева Т.Н., Лагутина Ю.М., Полунин Г.С. Современные подходы к лечению и профилактике возрастной макулярной дегенерации // Клиническая офтальмология. – 2007. – Т. 8. – № 2. – С. 78-82.
2. Мухина М.А., Сотникова Е.В., Кутенова О.М. Социальная значимость и актуальность проблемы лечения макулодистрофии // Материалы VII съезда офтальмологов России. – М., 2000. – С. 220.

3. Клинические рекомендации. Офтальмология / Под ред. Л.К. Мошетовой, А.П. Нестерова, Е.А. Егорова. – М.: ГЭОТАР-Медиа, 2006. – С. 164-188.
4. Ермакова Н.А., Рабданова О.Ц. Основные этиологические факторы и патогенетические механизмы развития возрастной макулярной дегенерации // Клиническая офтальмология. – 2007. – Т. 8. – № 3. – С. 125-128.
5. Ермакова Н.А., Рабданова О.Ц. Современные методы диагностики и лечения возрастной макулярной дистрофии // VI Всероссийск. школа офтальмол.: Сб. науч. тр. – М., 2007. – С. 416-422.
6. RAD Study Group. A prospective, randomized, double–masked trial on radiation therapy for neovascular age-related macular degeneration. Radiation therapy for age-macular degeneration // Ophthalmology. – 1999. – Vol. 106. – № 12. – P. 2239-2247.
7. Bressler N.M., Bressler S.B. Photodynamic therapy with vertoporfin (visudin): impact on ophthalmology and visual sciences // Invest. Ophthalmol. Vis. Sci. 2000. – Vol. 41. – № 3. – P. 624-628.
8. Trieschmann M., Beatty S., Nolan J.M., et al. Changes in macular pigment optical density and serum concentrations of its constituent carotenoids following supplemental lutein and zeaxanthin: the LUNA study // Exp. Eye Res. – 2007. – Vol. 84. – № 4. – P. 718-728.
9. Johnson E.J., Chung H.Y., Caldarella S.M., et al. The influence of supplemental lutein and docosahexaenoic acid on serum, lipoproteins, and macular pigmentation // Am. J. Clin. Nutr. – 2008. – Vol. 87(5). – P. 1521-1529.
10. Delcourt C., Carriere I., Delage M., et al., POLA Study Group. Plasma lutein and zeaxanthin and other carotenoids as modifiable risk factors for age-related maculopathy and cataract: the POLA Study // Invest. Ophthalmol. Vis. Sci. – 2006. – Vol. 47. – P. 2329-2335.
11. Sahel J.A., Bandello F., et al. Healths-related quality of life and utility in patient with age-related macular degeneration // Arch. Ophthalmol. – 2007. – Vol. 125. – № 7. – P. 945-951.

А.Л. Ким, Г.Е. Токтабекова

СРАВНИТЕЛЬНЫЙ АНАЛИЗ ДАННЫХ ПРИМЕНЕНИЯ КОРНЕРЕГЕЛЯ И СОЛКОСЕРИЛ-ГЕЛЯ ПОСЛЕ УСТРАНЕНИЯ ПТЕРИГИУМА

Научный руководитель – д.м.н., проф. Б.О. Сулеева
Кафедра офтальмологии
Алматинский государственный институт усовершенствования врачей
(Алматы, Казахстан)

A.L. Kim, G.E. Toktabekova

COMPARATIVE ANALYSIS OF DATA OF APPLICATION OF CORNEREGEL AND SOLKOSERIL-GEL AFTER PTERIGIUM ELIMINATION

Scientific Director – Prof. Dr. B.O. Suleyeva
Department of Ophthalmology
Almaty State Institute of Medical Postgraduate Education (Almaty, Kazakhstan)

Резюме. *В настоящее время для усиления репаративной регенерации применяются следующие гелевые средства: диализаты крови животных (актовегин-гель 20%, солкосерил-гель 20%), протектор роговицы – корнерегель. Механизм действия большей части этих препаратов основан на усилении кислородного метаболизма. По нашим данным при исследовании 49 пациентов корнерегель и солкосерил-гель приводят к значительному уменьшению частоты субъективных признаков у пациентов после устранения птеригиума. Так, количество пациентов с жалобами на ощущение «сухости», «инородного тела», «жжения» и «рези» в глазу на фоне применения корнерегеля было меньше, чем на фоне применения солкосерил-геля.*

При применении корнерегеля наблюдается более раннее исчезновение отека роговицы, а также эпителизация роговичного дефекта.

Ключевые слова: *корнерегель, солкосерил-гель, птеригиум.*

Актуальность. Птеригиум – часто встречающееся заболевание глаза у жителей южных широт, поражает в основном лиц трудоспособного возраста (30-60 лет). Предложено много методов лечения птеригиума, постоянно совершенствуются старые и появляются новые, что свидетельствует об их недостаточной эффективности, так как процент рецидивов все еще остается высоким и достигает по литературным данным от 2,1 до 87% [1, 2, 4].

Цель. Сравнить эффективность применения препаратов корнерегель и солкосерил-гель в послеоперационном периоде у пациентов с первичным птеригиумом II-III степени.

Материалы и методы. Наблюдение составили 49 пациентов в возрасте от 45 до 60 лет, из них: женщин – 24, мужчин – 26. Пациенты были разделены на 2 равные группы: 1 группа – получала лечение препаратом корнерегель (24 пациента, из них в 2-х случаях отмечался двусторонний птеригиум – соответственно 26 глаз); 2 группа – лечение препаратом солкосерил-гель (25 пациентов, 25 глаз). Все, участвовавшие в исследовании пациенты, наблюдались в течение 6 месяцев после проведения оперативного и консервативного лечения.

Использовались традиционные офтальмологические методы исследования: визометрия, офтальмометрия, обследование состояния век и переднего отрезка глазного яблока методом бокового освещения, биомикроскопия переднего отрезка глазного яблока и оптических сред, офтальмоскопия.

Всем пациентам устранение первичного птеригиума проводилось с использованием машины «Алгебраш».

В послеоперационном периоде использовалась местная терапия: первые 3 суток назначался 20% раствор сульфацила натрия 5-6 раз в сутки и стимулятор эпителиального роста (корнерегель) до 5 раз в сутки для усиления естественной репарации роговицы. Кортикостероиды и нестероидные противовоспалительные препараты не использовались в течение первых 3 суток. Для оценки эффективности лечения определены контрольные сроки: 1-й, 3-й, 7-й дни (ранний послеоперационный период) и 1, 3, 6 месяцев – (поздний послеоперационный период). Для статистической обработки результатов исследования были использованы методы вариационного анализа. Для оценки статистически достоверных различий сопоставляемыми средними величинами использовали критерий Стъюдента.

Результаты. Сроки начала эпителизации, полной эпителизации и исчезновения роговичного синдрома представлены в таблице 1.

Таблица 1

Динамика заживления

	Сроки начала эпителизации	Сроки полной эпителизации	Сроки исчезновения роговичного синдрома
Корнерегель	1,8±0,4 дня	5,4±0,6 дня	4,4±0,3 дня
Солкосерил-гель	2,2±0,4 дня	6,2±0,6 дня	5,2±0,3 дня

Критерии оценки эффективности применения сравниваемых результатов – степень выраженности роговичного синдрома (светобоязнь, слезотечение, блефароспазм) – оценивался субъективно в баллах (от 1 до 4): 1 – роговичный синдром отсутствует при направлении света щелевой лампы; 2 – роговичный синдром не проявляется при дневном свете, но проявляется при направлении света щелевой лампы; 3 – роговичный синдром проявляется при дневном свете; 4 – роговичный синдром проявляется при комнатном освещении.

Роговичный синдром в раннем послеоперационном периоде в группе, применявшей корнерегель, был выражен слабо и составил в среднем 1,5±0,50 балла в отличие от группы, применявшей солкосерил-гель, в которой

отмечались выраженная светобоязнь, блефароспазм даже при комнатном освещении и составил 3±0,50 балла. Через 6 месяцев рецидивов птеригиума у исследуемой группы (49 пациентов) не наблюдалось.

Корнерегель и солкосерил-гель приводят к значительному уменьшению частоты субъективных признаков у пациентов после устранения птеригиума. Так, количество пациентов с жалобами на ощущение «сухости», «инородного тела», «жжения» и «рези» в глазу на фоне применения корнерегеля было меньше, чем на фоне применения солкосерил-геля. При применении корнерегеля наблюдается более раннее исчезновение отека роговицы, а также эпителизация роговичного дефекта.

Оба препарата, использованных у исследуемой группы пациентов, не оказывали местнораздражающего, аллергизирующего действия, а также не вызывали структурных изменений тканей глаза. Корнерегель является препаратом, стимулирующим процесс репаративной регенерации роговицы, обладая ярко выраженными данными свойствами. В качестве вязкой основы используется полиакриловая кислота, обладающая уникальными свойствами, благодаря которым корнерегель представляет собой взаимопереходящую коллоидную систему "фаза-геля" - "фаза-жидкости".

Выводы. Таким образом, у пациентов, применявших корнерегель, наблюдалась более положительная динамика течения послеоперационного периода по поводу устранения птеригиума:более ранние сроки начала эпителизации ложа птеригиума, раннее завершение полной эпителизации, а также субъективные ощущения – устранение роговичного синдрома.

Литература.

1. Бржеский В.В., Сомов Е.Е. Продолжительность действия некоторых препаратов «искусственной слезы» после однократного применения // Клиническая офтальмология. – 2004. – Т.5, №4. – С. 170-173.

2. Судалин А.В. Опыт применения препарата корнерегель в комплексном лечении глубоких кератитов // Актуальные проблемы офтальмологии: материалы конференции. – Ижевск, 2003. – С. 246-248.
3. Сулеева Б.О., Дикамбаева М.К., Асанова А.А., Кадыралиев Т.К. Способ лечения эпителиальных дефектов роговицы // Вестник Кыргызско-Российского (Славянского) университета. – 2008. – № 4. – С. 124-126.
4. Ботабекова Т.К., Медведев М.А. Возможные осложнения хирургического лечения крыловидной плевы.

Е.Н. Коробов

ОПТИКО-РЕФЛЕКТОРНАЯ ТЕРАПИЯ ПРИОБРЕТЕННОЙ БЛИЗОРУКОСТИ КОМПЛЕКТОМ СТЕРЕОТРЕНАЖЕРОВ «ЗЕНИЦА»

Научный руководители – к.м.н. А.Н. Лялин, к.м.н., доц. А.В. Корепанов
Кафедра офтальмологии
Ижевская государственная медицинская академия (Ижевск, Россия)

E.N. Korobov

OPTICAL-REFLEX THERAPY OF ACQUIRED MYOPIA BY A SET OF SIMULATORS «ZENICA»

Scientific Directors – A.N. Lyalin, MD, PhD; Doc. Dr. A.V. Korepanov
Department of Ophthalmology
Izhevsk State Medical Academy (Izhevsk, Russia)

Резюме. *Пусковым механизмом развития миопии является интенсивная зрительная нагрузка на близком расстоянии, приводящая к перегрузке аккомодационно-конвергенционного аппарата. В качестве способа профилактики переутомления от интенсивных зрительных нагрузок, нужно повысить резерв адаптации и поддерживать его на необходимом уровне, который можно достичь использованием оптических стереотренажеров «Зеница». Данный метод позволяет повысить работоспособность глаз, улучшить систему зрительного восприятия в целом.*

Ключевые слова: *миопия, стереотренажер «Зеница».*

Актуальность. Приобретенная близорукость (миопия) является наиболее частой причиной снижения зрительных функций, составляя 35-55% в странах Европы и России и достигая 70% и более в Юго-Восточной Азии. По данным ряда авторов, у 6-18% больных миопия переходит в осложненную

форму. Близорукость ограничивает возможности человека в учебе и выборе будущей профессии, является одной из самых распространенных причин слепоты (14,6%) и инвалидности (12,7%) по зрению. В Удмуртии в течение 10 лет обучения в общеобразовательном учреждении происходит постепенное увеличение распространенности миопии с 4,1-8,6% в первых классах до 46-52% в 11-х классах [1]. Поэтому своевременное выявление, профилактика дальнейшего прогрессирования и лечение близорукости являются важными задачами современной офтальмологии.

Известно, что пусковым механизмом развития миопии является интенсивная зрительная нагрузка на близком расстоянии, приводящая к перегрузке аккомодационно-конвергенционного аппарата. При таком состоянии пассивная адаптация очень часто может быть отягощена явлениями дизадаптации, основными симптомами которой являются зрительная астенопия, уменьшение запасов аккомодации и спазм аккомодации [2, 3].

В качестве профилактики переутомления от интенсивных зрительных нагрузок нужно повысить резерв адаптации и поддерживать его на необходимом уровне, который можно достичь использованием оптических тренажеров. Основным механизмом их действия является принцип дивергентной дезаккомодации и микрозатуманивания, впервые примененный на практике С.Э. Аветисовым и А.И. Дашевским. В настоящее время все больший интерес представляют результаты оптико-рефлекторной терапии комплектом стереопризматических тренажеров в лечении приобретенной близорукости [3].

Цель. Оценить эффективность лечения приобретенной близорукости, осложненной явлениями дизадаптации, с помощью комплектов оптических стереотренажеров «Зеница».

Материалы и методы. Под наблюдением находилась группа добровольцев из 34 учащихся 8-х и 9-х классов (68 глаз) в возрасте от 13 до

16 лет, который в среднем составил 14,28±0,30 года. Среди них были 15 мальчиков и 19 девочек. Всем обследуемым проводилось стандартное офтальмологическое исследование до и после лечения, включающее в себя визометрию монокулярную и бинокулярную, определение рефракции субъективным и объективным способами при помощи скиаскопии, определение запасов относительной аккомодации (ЗОА) по Э.С. Аветисову. Наличие бинокулярного зрения определялось с использованием четырехточечного цветотеста Белостоцкого. Также оценивали фузионные резервы по компьютерной программе «Фокус» в тестовом режиме «Определение фузионных резервов». Оценивали положительные и отрицательные фузии, за норму которых принимались значения 20-25^0 и 7-8^0 соответственно.

Среди обследуемых школьников было 7 человек (14 глаз) с нормальным зрением, 20 человек (40 глаз) с миопией слабой степени и 7 человек (14 глаз) с миопией средней степени. Медикаментозное, аппаратное, операционное лечение наблюдаемые не получали.

Обследование и лечение проводилось на базе Республиканской школы-интерната. Для оптико-рефлекторной терапии применялось два комплекта стереотренажеров «Зеница». Комплект №1 состоит из двух стереотренажеров со сферопризматическими линзами желтого и зеленого цвета, помещенных в очковую оправу основанием к носу. Он применялся у школьников 9-го класса – 18 человек (группа 1). Комплект №2 состоит из трех тренажеров, во втором из них призматические линзы располагались в рамках оправы основаниями к виску. Данный комплект применялся у учащихся 8-го класса– 16 человек (группа 2). Курс лечения составлял 10 занятий. Тренировки проводились один раз в день, с длительностью сеанса 12 минут. Методика лечебно-тренировочных упражнений заключается в следующем: для первого комплекта время тренировки начиналось с 1,5 минуты на первом тренажере, продолжалось 1,5 минуты – на втором с повторением цикла 4 раза. Для

второго комплекта: время тренировки на каждом тренажере (Т) составляло 1 минуту в последовательности T_1, T_2, T_3, с повторением цикла 4 раза. Сам процесс методики выполнения упражнений с каждым тренажером в отдельности по характеру исполнения не отличается. Сначала тренажер находился в исходном положении обычных очков, после чего вручную смещался в течение 10-15 секунд на 20-30 мм от исходного положения в сагиттальном направлении от поверхности глазного яблока вперед до появления ощущения раздвоения предметов или знаков таблицы для контроля остроты зрения и такое же плавное возвращение тренажера обратно. Затем в течение 5 секунд создавалась пауза для отдыха путем смещения очков на лоб, после чего они возвращались в исходное положение. Во время тренировки пациенты находились на расстоянии 4,5-5 метров от специальной стереотаблицы и, надев оптический тренажер, активно стремились рассмотреть фигуры данной таблицы, переходя от мелких к более крупным.

Результаты. После проведенного лечения комплектом тренажеров отмечено улучшение некорригированной остроты зрения в среднем на 0,18 до 0,54±0,06 ($p<0,05$) в 1 группе и на 0,23 до 0,67±0,06 ($p<0,05$) во 2 группе. До значения 0,9-1,0 острота зрения повысилась в 28,8% случаев. Бинокулярная острота зрения повысилась в среднем на 0,19 от 0,47±0,09 до 0,66±0,07 ($p<0,05$) в 1 группе и на 0,26 от 0,51±0,09 до 0,77±0,07 ($p<0,05$) во 2 группе. Уменьшение силы корригирующей линзы отмечено в среднем на 0,8 дптр до (-)1,57±0,10 дптр ($p<0,01$) в 1 группе и на 0,79 дптр до (-)1,10±0,10 ($p<0,01$) во 2 группе. ЗОА повысился в среднем с 4,45±0,32 до 5,75±0,35 ($p<0,05$) в 1 группе и с 4,35±0,31 до 5,69±0,23 ($p<0,01$) во 2 группе.

Отрицательные фузионные резервы после лечения увеличились в среднем в 1 группе на $1,99^0$ с 6,88±0,81 до 8,87±0,46 ($p<0,05$) и во 2 группе – на $2,53^0$ с 5,57±0,90 до 8,1±0,52 ($p<0,05$). Положительные фузионные резервы

в результате лечения в 1 группе увеличились на $2,7^0$ с 13,68±1,60 до 16,38±1,10 и во 2 группе – на $3,19^0$ с 14,76±1,21 до 17,95±1,30.

Выводы. В результате оптико-рефлекторных тренировок с помощью стереотренажеров «Зеница» наблюдается достоверное повышение некорригированной остроты зрения, ЗОА и фузионных резервов, уменьшение силы корригирующих линз. Таким образом, данный метод позволяет повысить работоспособность глаз, улучшить систему зрительного восприятия в целом. Комплект №2, состоящий из трех тренажеров «Зеница», показал более высокие результаты оптико-рефлекторной терапии, чем комплект №1.

Литература.

1. Кузнецова М.В. Причины развития близорукости и ее лечение. – М.: МЕДпресс-информ, 2004. – 177 с.
2. Жаров В.В., Лялин А.Н., Егорова А.В. Оптико-рефлекторная терапия адаптивной близорукости. – Ижевск: Книгоград. – 2010. – 80 с.
3. Жаров В.В., Лялин А.Н., Киреева Н.В. Лечение близорукости и компьютерного зрительного синдрома оптическими тренажерами «Зеница». – Ижевск, 2010. – 28 с.

Е.А. Коробченко, Д.З. Шаймухаметова, А.Ф. Самигуллина

КЛИНИЧЕСКИЙ СЛУЧАЙ ВЕРТИКАЛЬНОГО КОСОГЛАЗИЯ, СОЧЕТАННОГО С ЛОЖНЫМ БЛЕФАРОПТОЗОМ

Научный руководитель – д.м.н., проф. Б.М. Азнабаев
Кафедра офтальмологии с курсом ИПО
Башкирский государственный медицинский университет (Уфа, Россия)

E.A. Korobchenko, D.Z. Shaymukhametova, A.F. Samigullina

THE CASE OF VERTICAL STRABISMUS COMBINED WITH FALSE BLEPHAROPTOSIS

Scientific Director – Prof. Dr. B.M. Aznabaev
Department of Ophthalmology
Bashkir State Medical University (Ufa, Russia)

Резюме. *В статье представлен клинический случай больного А., 8 лет, с диагнозом OU - Вертикальное содружественное альтернирующее косоглазие. OD - Ложный блефароптоз. OU - Миопия слабой степени. Было проведено хирургическое лечение: OS рецессия верхней прямой мышцы 4 мм, резекция нижней прямой мышцы 6 мм. В результате проведенного лечения верхнее веко правого глаза установилось в правильное положение.*
Ключевые слова: *косоглазие, блефароптоз.*

Актуальность. Косоглазие является одной из самых распространенных форм патологии органа зрения и выявляется у 1,5-2% детей [7]. Помимо косметического недостатка, весьма тягостного в психологическом отношении, косоглазие сопровождается серьезным расстройством бинокулярных функций, обскурационной или дисбинокулярной амблиопией, вынужденным поворотом головы, контрактурой мышц шеи. Это затрудняет зрительную деятельность и ограничивает возможность выбора профессии [4, 6].

В детской офтальмологии сочетание косоглазия и птоза достаточно частое явление. Так, по данным М.Т. Азнабаева в 26% случаев от общего количества офтальмологических больных детских стационаров составляют пациенты с данной патологией [1], по данным других авторов частота варьирует от 0,8 до 50 % [2, 3, 5]. Истинный птоз формируется при поражении глазодвигательного нерва или его ядра, поперечно-полосатой мышцы, поднимающей верхнее веко, нарушении вегетативной иннервации гладких мышечных волокон верхней тарзальной мышцы (синдром Горнера).

Помимо истинного, может встречаться ложный птоз, который развивается вторично и не связан с поражением нервно-мышечного аппарата глаза, а является следствием нарушения бинокулярного зрения и смещения точки фиксации.

Цель. Изучить результаты лечения блефароптоза у пациента с вертикальным косоглазием.

Материалы и методы. Представлен клинический случай вертикального косоглазия, сочетанного с ложным блефароптозом. Проведено обследование больного А., 2005 года рождения, поступившего в детское микрохирургическое отделение УфНИИ ГБ с диагнозом OU – Вертикальное содружественное альтернирующее косоглазие. OD – Ложный блефароптоз. OU – Миопия слабой степени. Сопутствующий: Резидуальная энцефалопатия. Вегето-сосудистая дистония. Энурез.

Проведено офтальмологическое обследование, исследована острота зрения, проведены тонометрия, ультразвуковая биометрия, авторефрактометрия. С целью коррекции косоглазия проведено оперативное вмешательство: OS - рецессия верхней прямой мышцы 4 мм, резекция нижней прямой мышцы 6 мм [2]. В послеоперационном периоде проводилась местная антибактериальная, противовоспалительная, общая десенсибилизирующая терапия.

Результаты. Больной А., 8 лет, ребенок от первой беременности, протекавшей с токсикозом во втором триместре. Родился в срок, с весом 3000 г. Развивался с задержкой психомоторного развития. Из перенесенных заболеваний: ОРВИ, ветряная оспа, бронхит, пневмония.

Из анамнеза: со слов родителей отклонение левого глаза кверху и опущение верхнего века правого глаза заметили с рождения. Наблюдались у окулиста по месту жительства. На диспансерном учете состоит с 2008 года с диагнозом: OD – Частичный блефароптоз верхнего века. Вертикальное косоглазие. В УфНИИ ГБ впервые обратились в декабре 2012 года, после обследования был выставлен диагноз: OU – Вертикальное содружественное альтернирующее косоглазие. OD – Ложный блефароптоз. OU – Миопия слабой степени.

Жалобы на опущение правого верхнего века и отклонение глазного яблока книзу, отклонение левого глаза кверху, попеременно, снижение зрения обоих глаз.

При осмотре: пациент астенического телосложения, масса тела 25 кг. Представлены заключения специалистов: оториноларинголог – здоров, стоматолог – полость рта санирована, невролог DS: Резидуальная энцефалопатия с вегето-сосудистой дистонией, врожденный птоз справа, энурез. Показатели клинических анализов крови и мочи в пределах нормы.

Офтальмологический статус. OD: орбита и окружающие ткани без особенностей. Верхнее веко прикрывает верхний край зрачка. Глазная щель сужена, OD<OS. Отклонение глазного яблока до 10 градусов книзу по Гиршбергу, характер зрения монокулярный, конвергенция ослаблена, движения в полном объеме. При проведении фиксационного теста [5] наблюдается полное раскрытие глазной щели.

OS: орбита и окружающие ткани без особенностей. Глазная щель нормальных размеров. Отклонение глазного яблока до 15 градусов кверху по Гиршбергу.

OU: конъюнктива бледно-розовая, роговица прозрачна, передняя камера средней глубины, влага прозрачная, рельеф радужки сохранен, зрачок круглый, диаметр 3,5 мм, хрусталик и стекловидное тело прозрачные. Глазное дно: диск зрительного нерва бледно-розовый, границы четкие, артерии сужены, вены полнокровны, макула без особенностей.

Острота зрения: правый глаз - 0,7 с коррекцией sph -1,25 D = 1,0, левый глаз - 0,7 с коррекцией sph -1,25 D = 1,0. Внутриглазное давление (бесконтактная тонометрия) 20,0/20,0 мм.рт.ст. Ультразвуковая биометрия (УЗБ): OD - ПЗО 22,99 мм, ГПК 3,56 мм, ТХ 3,41 мм. OS ПЗО - 23,11 мм, ГПК 3,74 мм, ТХ 3,58 мм. Авторефрактометрия на узкий зрачок: правый глаз sph +0.5 D cyl -0.25 D ax 164°, левый глаз sph +1,0 D cyl -0.5 D ax 64°.

Пациент выписан на 10 день в удовлетворительном состоянии и с хорошим визуальным результатом. При выписке острота зрения правого глаза - 0,7 с коррекцией -1,25 D = 1,0, левого глаза - 0,7 с коррекцией -1,25 D = 1,0. ВГД OU (пальпаторно) - норма. При осмотре, OD: орбита и окружающие ткани без особенностей. Положение верхнего века правильное, глазная щель нормальных размеров, угол девиации отсутствует, движения в полном объеме, конъюнктива бледно-розовая. OS: орбита и окружающие ткани без особенностей, угол девиации отсутствует, конъюнктива умеренно раздражена, в верхнем и нижнем секторе послеоперационные рубчики. OU: роговица прозрачная, передняя камера средней глубины, влага прозрачная, рельеф радужки сохранен, зрачок круглый, диаметр 3,5 мм, хрусталик прозрачный. Глазное дно: диск зрительного нерва бледно-розовый, границы четкие, сосуды среднего калибра, макула и периферия без особенностей.

Рекомендовано: наблюдение у окулиста по месту жительства, местно антибактериальная и противовоспалительная терапия в оперированный глаз, очковая коррекция, засвет по Кащенко и метод бификсации, контроль в Уфимском НИИ глазных болезней через 1 мес.

Выводы. Дифференциальная диагностика истинного, ложного или частично-ложного птоза возможна при проведении фиксационного теста. Оперативное вмешательство на глазодвигательных мышцах парного глаза при вертикальном косоглазии и ложном блефароптозе приводит к установлению правильной точки фиксации и восстановлению правильного положения верхнего века при ложном птозе.

Литература.

1. Азнабаев М.Т. Хирургическое лечение врожденного птоза у детей, осложненного эпикантусом и блефароптозом // Материалы XXVIII науч. сессии института глазных болезней им. Гельмгольца: Вып.15. – М., 1968. – С. 324-327.
2. Аубакирова А.Ж. Вертикальное косоглазие и тактика его лечения // Офтальмолог. журнал. – 1990. – № 4. – С. 221-223.
3. Ковылин В.В. Хирургическое лечение псевдоптоза при вертикальном косоглазии // Актуальные проблемы детской офтальмологии: науч.-практ. конф. – М., 2002. – С. 150-154.
4. Лохтина Н.И., Мац К.А. Реабилитация больных с вертикальным косоглазием, сочетающимся с ложным птозом // Функциональная реабилитация в офтальмологии: сб. науч. работ. – М., 1990. – С. 40-42.
5. Шарипова С.К. Клинические особенности и комплексное лечение косоглазия и птоза верхнего века при их сочетанном проявлении: Автореф. дисс. … канд. мед наук. – М., 2005. – 25 с.
6. Гусейнова В.А. Методы неинвазивной визуализации экстраокулярных мышц в хирургическом лечении оперированного содружественного косоглазия: Автореф. дисс. … канд. мед наук. – М., 2011. – 24 с.
7. Кащенко Т.П., Поспелов В.И., Шаповалов С.Л. Проблемы глазодвигательной и бинокулярной патологии. // VIII Съезд офтальмологов России: тезисы докладов. – М., 2006. – С.32-35.

С.А. Курбанов

НОВЫЕ ПОДХОДЫ К КОРРЕКЦИИ НАРУШЕНИЙ ПСИХОЛОГИЧЕСКОГО СТАТУСА И КАЧЕСТВА ЖИЗНИ БОЛЬНЫХ ПЕРВИЧНОЙ ОТКРЫТОУГОЛЬНОЙ ГЛАУКОМОЙ

Научные руководители – д.м.н., проф. А.Ф. Габдрахманова
д.м.н., проф. Е.Р. Кунафина
Кафедра офтальмологии с курсом ИПО
Башкирский государственный медицинский университет (Уфа, Россия)

S.A. Kurbanov

NEW APPROACHES TO CORRECTING PSYCHOLOGICAL STATUS AND QUALITY OF LIFE OF PATIENTS WITH PRIMARY OPEN-ANGLE GLAUCOMA

Scientific directors – Prof. Dr. A.F. Gabdrakhmanova, Prof. Dr. E.R. Kunafina
Department of Ophthalmology
Bashkir State Medical University (Ufa, Russia)

Резюме. *Проведено анкетирование пациентов с первичной открытоугольной глаукомой с помощью опросников SF-36, VFQ-25 и госпитальной шкалы тревоги и депрессии, где выявлены низкие показатели по результатам всех анкет. Применение препарата-анксиолитика афобазола в комплексном лечении глаукомы способствовало повышению показателей качества жизни и нормализации психологического статуса пациентов.*

Ключевые слова: *первичная открытоугольная глаукома, анкетирование, качество жизни, психологический статус, афобазол.*

Актуальность. В абсолютном исчислении во всем мире насчитывается порядка 70 млн. больных с глаукомой, около 70 % из них приходится на первичную открытоугольную глаукому (ПОУГ) [8]. Психологические

расстройства различной степени тяжести наблюдаются достаточно в большом количестве (до 90 %) у пациентов с ПОУГ в основном в начальной и развитой стадиях [4, 6], часто их диагностируют как клинически, так и с применением психологических тестов. Достаточно большое количество проведенных исследований выявляют снижение качества жизни (КЖ) у больных с глаукомой и нарушения в их психологическом статусе [1-4, 5, 7]. Но исследования, направленные для коррекции выявленных нарушений, единичны. В этой связи актуален поиск эффективных методов комплексной терапии глаукомы, которые способствовали бы улучшению КЖ и психологического статуса больных.

Целью работы явилось изучение эффективности применения препарата «Афобазол» в комплексном лечении больных с ПОУГ.

Материал и методы. Программа обследования составлена сотрудниками кафедры офтальмологии и кафедры психиатрии и наркологии БГМУ. Исследование проведено на базе диспансерно-офтальмологического отделения ГКБ №10. Методика исследования кроме стандартного офтальмологического обследования включала анкетирование: для оценки качества жизни – SF-36, VFQ-25, а также для выявления изменений психологического статуса – госпитальная шкала тревоги и депрессии ГШТиД. Приняли участие 19 больных (мужчин – 4, женщин – 15) с верифицированным диагнозом «первичная открытоугольная глаукома». Средний возраст пациентов составил 62,30±7,70 лет. Группа контроля состояла из 8 человек (мужчин – 3, женщин – 5) без офтальмологической патологии. Для коррекции выявленных сдвигов применен препарат-анксиолитик афобазол, разработанный в НИИ фармакологии РАМН на основе новой нейрохимической мишени фармакологической коррекции эмоционально-стрессовых реакций. В ходе исследования пациенты принимали препарат по 1 таб. (10 мг) 1 раз в день утром в течение 30 дней. Анкетирование проводили до и через 1 месяц после назначения препарата. В

этом промежутке, на 10-й день лечения, с пациентами проводились индивидуальные беседы, направленные на успокоение больного, формирование у него более адаптивного отношения к болезни и лечению, снижению эмоционального напряжения. Для статистической обработки данных применен программный пакет «Statistica 8.0».

Результаты. Полученные данные представлены на рисунках 1-3.

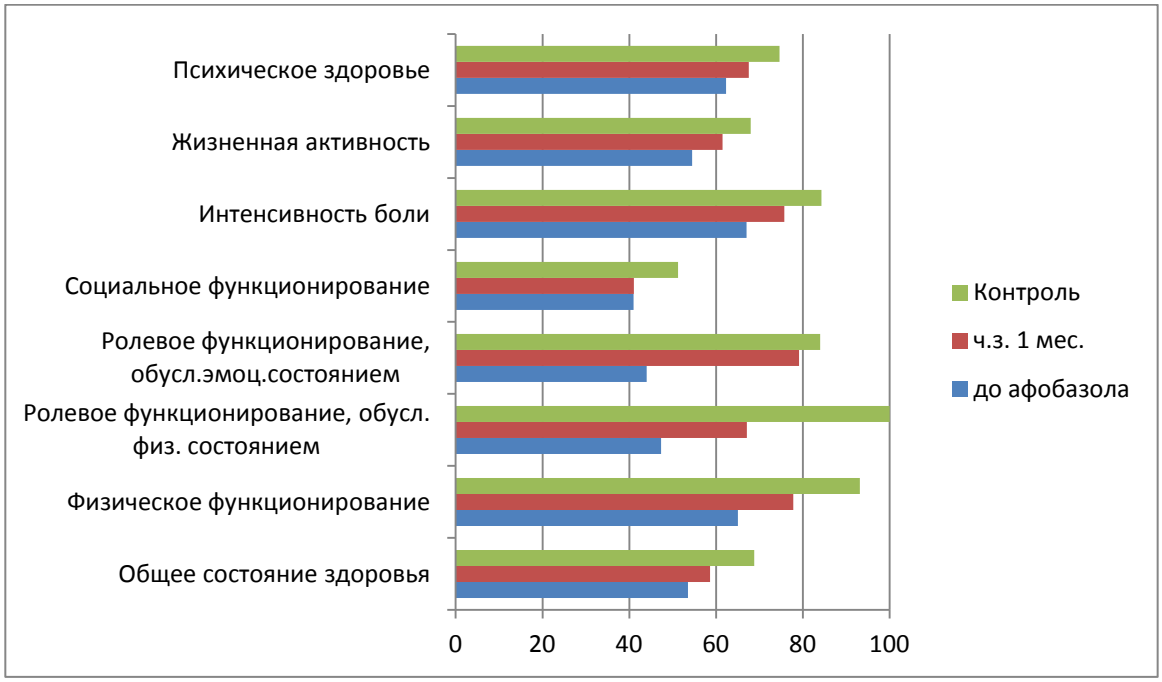

Рис. 1. Показатели КЖ пациентов по анкете SF-36 (по горизонтали – баллы, по вертикали – показатели шкал анкеты).

При статистическом анализе показателей у пациентов с ПОУГ отмечается снижение параметров КЖ и психологического статуса по данным всех анкет. Показатель шкалы «психическое здоровье» по данным анкет SF-36 и VFQ-25 до лечения препаратом равнялся 62,30±19,70 и 64,90±19,40 баллам соответственно. При повторном анкетировании через 1 месяц наблюдали повышение этих показателей до 67,50±16,40 и 77,40±14,70 баллов соответственно. В шкале «социальное функционирование» по данным обеих анкет видимых изменений не наблюдали.

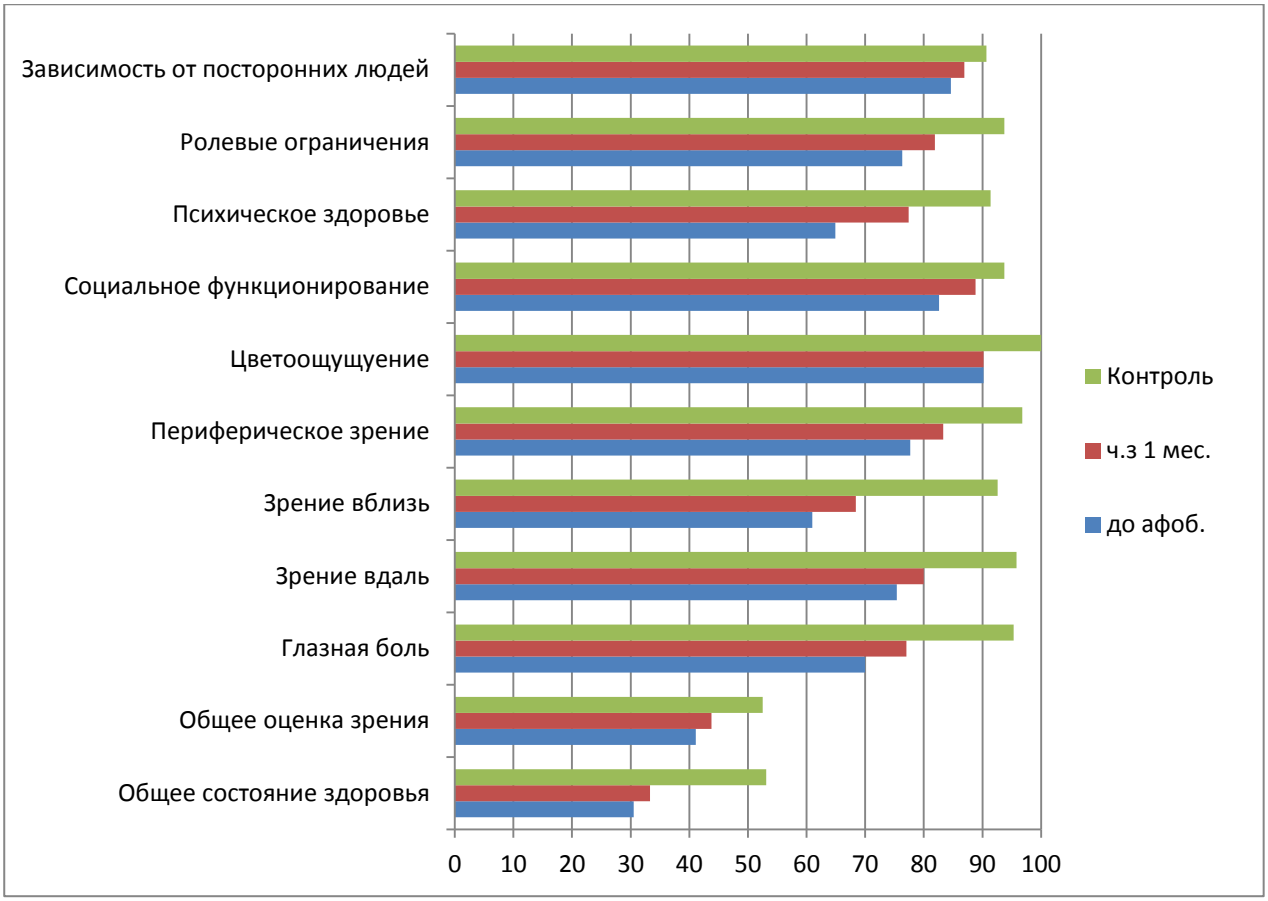

Рис. 2. Показатели КЖ пациентов по анкете VFQ-25 (по горизонтали – баллы, по вертикали – показатели шкал анкеты).

Как свидетельствуют результаты по анкете госпитальной шкалы тревоги и депрессии (рис. 3) «клинически выраженная» тревога и депрессия наблюдались у 73,6 % больных, средний балл которых в группе больных глаукомой составил 15,70±5,80 баллов (норма не превышает 7 баллов). В контрольной группе показатели аналогичной шкалы составили 3,87 ± 1,72 баллов. После применения препарата при повторном анкетировании данный показатель снизился до 7,94±4,24 баллов в основной группе.

Экспериментальные данные подтверждают наличие у препарата очень важных для клинической практики терапевтических эффектов: нейропротекторных, антимутагенных, стрессопротекторных и иммуномодулирующих. Терапевтический эффект проявляется уже с первых дней лечения, достигая клинически значимого уровня к концу второй недели терапии.

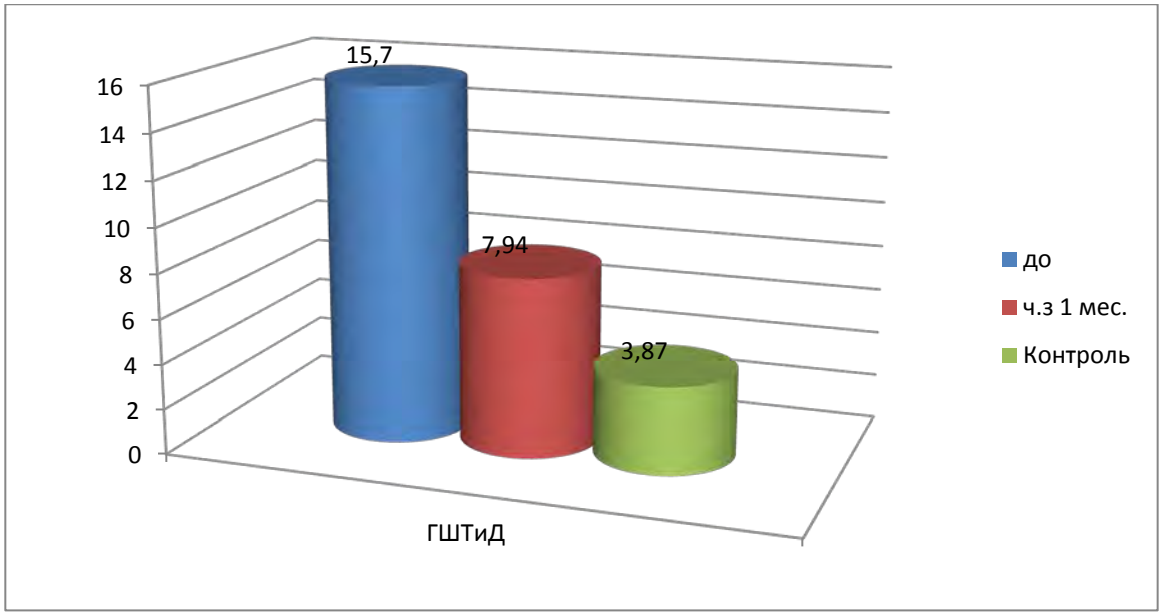

Рис. 3. Показатель выраженности тревоги и депрессии
по данным анкеты ГШТиД.

Таким образом, по результатам анкетирования у пациентов с ПОУГ получены значительно низкие показатели КЖ и психологического статуса по сравнению с группой контроля. При повторном анкетировании при лечении препаратом афобазол исследуемые параметры стабилизировались, что возможно связано с существующей психологической дезадаптацией у пациентов. Но пока неизвестно, являются ли эти психические расстройства факторами, способствующими развитию глаукомы или же они являются результатом глаукомы. Идентичность показателей различных шкал анкет говорит о чувствительности и специфичности их при данной патологии.

Выводы. Изучение психологических и адаптационных особенностей у больного является одним из необходимых условий в комплексном лечении глаукомы. Афобазол обладает анксиолитическим действием, и применение препарата в составе комплексного лечения глаукомных больных способствует стабилизации показателей КЖ и психологического статуса.

Литература.

1. Алексеев В.Н., Малеванная О.А. Исследование качества жизни больных с первичной открытоугольной глаукомой // РМЖ: Клиническая офтальмология. – 2003. – № 3. – С. 113-115.

2. Бойко Э.В., Сысоев В.Н., Новик А.А., Кузьмичева О.В. Качество жизни и психологический статус больных с глаукомой и катарактой // Глаукома. – 2010. – № 1. – С. 21-25.
3. Илларионова А.Р. Исследование качества жизни у больных глаукомой // РМЖ: Клиническая офтальмология. – 2003. – № 3. – С. 114-116.
4. Козина Е.В. Психологическая характеристика больных первичной открытоугольной глаукомой // Вестник офтальмологии. – 2002. – № 3. – С. 38-40.
5. Кочергин С.А., Сергеева Н.Д. Качество жизни пациентов после механической травмы глаза: современный взгляд на проблему // Сборник статей IV РООФ. – М., 2011. – Т. 1. – С. 115-121.
6. Demally P., Zoute C., Castro D. Personalities and chronic glaucoma // J. Fr. Ophtalmol. – 1989. – Vol. 12 (8-9). – P. 595-601.
7. Espindle D., Crawford B., Maxwell A., Rajagopalan K., Barnes R., Harris B., Hileman K. Quality-of-life improvements in cataract patients with bilateral blue light-filtering intraocular lenses: Clinical trial // J. Cataract Refract. Surg. – 2005. – Vol 31. – P. 1952-1959.
8. Riordan-Eva P., Vaughan D.E. Eye. In: Current medical diagnosis and treatment / Ed. by Tierney et al. – New York, 2001. – P. 185-216.

И.С. Лебедева, Е.О. Аверина

ЭФФЕКТИВНОСТЬ ЭКСИМЕРЛАЗЕРНОЙ КОРРЕКЦИИ СЛОЖНОГО МИОПИЧЕСКОГО АСТИГМАТИЗМА

Научные руководители – к.м.н., асс. Н.В. Киреева, В.Г. Костин
Кафедра офтальмологии
Ижевская государственная медицинская академия (Ижевск, Россия)

I.S. Lebedev, E.O. Averin

EFFICIENCY OF EXCIMER LASER CORRECTION OF COMPLEX MYOPIC ASTIGMATISM

Scientific Directors – N.V. Kireeva, MD, PhD; V.G. Kostin, MD
Department of Ophthalmology
Izhevsk State Medical Academy (Izhevsk, Russia)

Резюме. *Проведен ретроспективный анализ 2438 историй болезни (4676 операций) за период с 01.01.2009 по 28.08.2012, оценивалась эффективность эксимерлазерной коррекции сложного миопического астигматизма степенью более 3,0 дптр. По результатам исследования выявлено уменьшение степени астигматизма в среднем на 2,62 D, процент достижения прогнозируемой остроты зрения после операции в 114% случаев. Полученные данные свидетельствует о том, что лазерный in situ кератомилез (LASIK) является эффективным, безопасным и высокотехнологичным способом коррекции сложного миопического астигматизма, дающий стабильно высокие прогнозируемые результаты остроты зрения.*

Ключевые слова: *Миопический астигматизм, рефракционная хирургия, LASIK, миопия.*

Актуальность. Близорукость и миопический астигматизм – наиболее часто встречающиеся виды аномалий рефракции среди населения

дееспособного возраста. При этом в структуре астигматизма ведущее место занимает сложный миопический астигматизм. Между тем, базовые положения физиологической оптики [2, 4] и анализ литературных данных указывают, что некорригированный астигматизм, даже менее 1,0 дптр, приводит к значимому снижению остроты зрения вдаль и может сопровождаться существенным ухудшением качества зрения пациента. Современные реалии профессиональной и социальной жизни характеризуются постоянной и интенсивной работой на близком расстоянии как с бумажными, так и с электронными носителями информации. Поэтому особенно важно сохранять функциональное состояние зрительного анализатора на уровне, позволяющем выполнять профессиональную деятельность с требуемыми показателями надежности и качества. Очковая и контактная коррекция у пациентов с астигматизмом далеко не в каждом случае оказываются оптимальными, поскольку не способны обеспечить полную реабилитацию больных как в клиническом, так и в социальном аспектах. В связи с этим в последние десятилетия стала бурно развиваться рефракционная хирургия, базирующаяся на современных микрохирургических технологиях [1, 3, 7].

Наиболее распространенным хирургическим способом коррекции аметропий и астигматизма на сегодняшний день являются эксимерлазерные вмешательства - операции типа фоторефракционной кератэктомии (ФРК) и лазерного in situ кератомилеза (LASIK). Количество подобных операций, выполняемых различными центрами пациентам с близорукостью, колеблется от нескольких сотен до нескольких тысяч в год [5, 6, 8, 10]. Общее количество эксимерлазерных операций, выполненных к 1998 году в мире, превысило 1 миллион [9]. Их преимущество заключается в сравнительно высокой эффективности, небольшом количестве осложнений, относительно малой травматичности и коротком восстановительном периоде. За последние 10 лет клинические результаты эксимерлазерных операций значительно

улучшились, что дало дополнительный толчок к росту рефракционной хирургии. Несмотря на это, коррекция роговичного астигматизма остается одной из сложных проблем в рефракционной хирургии. Наиболее эффективные результаты были получены при коррекции астигматизма путем лазерного специализированного кератомилеза (ЛАСИК), который позволяет добиться стабильности рефракционного результата.

Цель – оценить эффективность эксимерлазерной коррекции сложного миопического астигматизма степенью более 3,0 дптр., проведенных в центре эксимерлазерной коррекции зрения «ЭКСИ» УР, г. Ижевска.

Материалы и методы. Проведен ретроспективный анализ 2438 историй болезни (4676 операций) за период с 01.01.2009 по 28.08.2012. По поводу сложного миопического астигматизма степенью более 3,0 дптр было выполнено 133 операции. Все проведенные операции выполнялись на эксимерном лазере «Микроскан 200» ЦПФ ИОФАН г. Троицк, оптическая зона 5,0-6,5 мм, переходная 6,8-7,3 мм. Используемый в основе установки принцип высокочастотного точечного сканирования или т.н. метод «летающего пятна» позволяет формировать поверхность любой конфигурации, добиваясь идеально гладкого профиля поверхности роговицы при минимальной энергетической нагрузке на глаз пациента. Были использованы микрокератомы Moria LSK-Evolution, головка кератома 130 микрон, вакуумные кольца от (-)1 до (+)2, мануальный горизонтальный срез. Операции проводились под местной анестезией 0,5% раствором алкаина, в послеоперационном периоде применялись капли 0,1% дексаметазона, 0,3% «Тобрекс», «Систейн». Всем пациентам проводилось комплексное офтальмологическое обследование, включающее определение остроты зрения без коррекции и с коррекцией, клинической рефракции в условиях узкого зрачка и циклоплегии методом рефрактометрии, биомикроскопию, офтальмоскопию, кератотопографию. Обследование проводилось до операции, затем через 1 и 3 месяца после операции. В качестве

прогнозируемой остроты зрения после операции использовалась острота зрения до операции в условиях максимальной коррекции.

Результаты. За период с 01.01.2009 по 28.08.2012 по поводу сложного миопического астигматизма были выполнены 133 операции (98 пациентов), что составило 3% от общего количества операций, проведенных на базе «ЭКСИ». Мужчины составили 44% (43 человека), женщины 56% (55 человек). Из них в возрасте от 18 до 28 лет – 55%, от 29 до 39 лет – 39%, от 40 до 50 лет – 3%, старше 50 лет – 3%.

По данным рефрактометрии, проведенной до оперативного вмешательства, миопия высокой степени наблюдалась у 72% пациентов (среднее значение – 8,9D), средней степени – у 28% (среднее значение – 5,2D).

Средняя острота зрения с максимальной коррекцией до операции составила 0,6. Некорригируемая острота зрения после операции составила через 1 месяц – 0,64, через 3 месяца – 0,675.

Степень астигматизма до операции составила 3,95D, через месяц – 1,27D, через 3 месяца – 1,33 D, что составило улучшение в среднем на 2,68 и 2,62D, степень астигматизма уменьшилась в среднем на 67% и 66%.

Выводы. Пациенты со сложным миопическим астигматизмом степенью более 3,0 дптр составили 3% от общего числа больных, которым была проведена операция LASIK. Среди прооперированных пациентов преобладали мужчины (56%) и наиболее часто операции проводились у пациентов в возрасте от 18 до 28 лет (55%). Уменьшение степени астигматизма в среднем на 2,62 D через 3 месяца и процент достижения прогнозируемой остроты зрения после операции: через 3 месяца в 112,1%, свидетельствует о том, что лазерный in situ кератомилез (LASIK) является эффективным, безопасным и высокотехнологичным способом коррекции сложного миопического астигматизма, дающим стабильно высокие прогнозируемые результаты остроты зрения.

Литература.

1. Аветисов С.Э., Мамиконян В.Р. Кераторефракционная хирургия. М.: ИПО "Полигран", 1993. – 120 с.
2. Аветисов С.Э. Классификация и принципы оценки эффективности рефракционных операций // Современные проблемы коррекции аномалий рефракции. Тез. докл. научно-практической конф. – Киев, 2000. – С. 10.
3. Балашевич Л. И. Рефракционная хирургия. – СПб., 1999. – 140 с.
4. Волков В.В. Психофизиология зрительного процесса и методы его изучения // Клиническая физиология зрения. – М.: Русомед, 1993. – С. 158-179.
5. Куренков В.В. Эксимерлазерная хирургия роговицы. М., 1998. – 154 с.
6. Тарутта Е.П. Результаты фоторефракционной кератоэктомии и некоторые спорные вопросы кераторефракционной хирургии // Рефракционная хирургия и офтальмология. – 2001. – Т. 2, № 1. – С. 4-11.
7. Федоров С.Н., Медведев И.Б., Карамян А.А. Автоматизированная ламеллярная кератопластика как метод хирургической коррекции высокой близорукости // Офтальмохирургия. – 1996. – № 1. – С. 3-8.
8. Nagy Z.Z., Fekete O., Suveges I. Photorefractive keratectomy for myopia with the meditec MEL 70(G-Scan) flying spot laser // Journal of Refractive Surgery. 2001. – № 7. – P. 319-326.
9. Pallikaris I.G., Siganos D.S. Lasik. Slack Incorporated, 1997. – 384 p.
10. Sieler T., Holschbach F., Matthias D., et al. Complication of myopic photorefractive keratectomy with the eximer laser // Ophthalmology. – 1994. – Vol.101, № 2. – P. 153-160.

Л.З. Магсумова, Г.В. Ефремова, А.А. Александров

РЕЗУЛЬТАТЫ КОМПЛЕКСНОЙ ДИАГНОСТИКИ И МЕТОДЫ ЛЕЧЕНИЯ МЕЛАНОМЫ ХОРИОИДЕИ В РЕСПУБЛИКЕ БАШКОРТОСТАН

Научный руководитель – д.м.н., проф. А.Ф. Габдрахманова
Кафедра офтальмологии с курсом ИПО
Башкирский государственный медицинский университет (Уфа, Россия)

L.Z. Magsumova, G.V. Efremova, A.A. Alexandrov

RESULTS OF COMPLEX DIAGNOSTICS AND METHODS OF THERAPY OF CHOROIDAL MELANOMA IN REPUBLIC OF BASHKORTOSTAN

Scientific Director – Prof. Dr. A.F. Gabdrakhmanova
Department of Ophthalmology
Bashkortostan State Medical University (Ufa, Russia)

Резюме. *Представлены результаты комплексного обследования и лечения 27 пациентов с меланомами хориоидеи.*

Ключевые слова: *диагностика, лечение, меланома хориоидеи.*

Актуальность. Меланома хориоидеи (МХ) является одной из грозных злокачественных и часто встречаемых опухолей органа зрения. В последнее время наблюдается тенденция к увеличению роста заболеваемости, который варьирует от 0,6 до 2,2 на 100 тыс. взрослого населения [1]. Выявление опухоли на поздних этапах развития заболевания неизбежно приводит к ликвидационным операциям (энуклеации), инвалидизации и ухудшению качества жизни пациентов.

Принцип ранней комплексной диагностики и лечения связан с лучшим прогнозом, со снижением смертности пациентов и возможностью сохранения зрительных функций.

Брахитерапия (БТ) является основным методом органосохранного лечения меланомы хориоидеи, который представляет собой наружное облучение глаза с помощью эписклерального подшивания офтальмоаппликатора с $^{106}Ru/^{106}R^{106}Rh$. Метод обладает высокой эффективностью – 70-83% [1]. Показания для БТ как монолечения ограничены размерами опухоли: диаметр облучаемой опухоли не должен превышать 15 мм, а элевация – не более 5-6 мм.

Поскольку эффективность терапии МХ прямо пропорционально зависит от диаметра и высоты опухоли, а также от морфологического типа (эпителиоидные и смешанные типы более злокачественные, по сравнению с веретеноклеточными) [4], то при больших размерах опухоли (диаметр более 15 мм, проминенция более 5 мм) методом лечения остается энуклеация. Правильно проведенная энуклеация позволяет добиться 5-летнего переживания 77,5% оперированных больных[1].

Цель. Оценка результатов комплексной диагностики и методов лечения МХ в Республике Башкортостан в зависимости от локализации и размеров опухоли.

Материалы и методы. За основу работы взяты результаты комплексного обследования и лечения 27 пациентов с диагнозом меланома хориоидеи с 2008 года по январь 2013 года. Из них 14 женщин, 13 мужчин. Возраст больных составил от 23 до 77 лет. Опухоль локализовалась в правом глазу в 59,3%, в левом – 40,7% случаях. Для обследования больных и наблюдения за послеоперационным течением проведено стандартное офтальмологическое обследование, комплексное ультразвуковое исследование (УЗИ) в режимах В-сканирования и цветового допплеровского картирования (ЦДК). Оценивали гемодинамику в ЦАС, ГА и внутриопухолевый кровоток в режиме импульсной допплерографии. Определяли следующие показатели: максимальную систолическую (Vs), конечную диастолическую (Vd) и среднюю скорости кровотока, индекс

резистентности (RI) и пульсационности (PI). Использовались ультразвуковые системы Acuson Sequoia (Siemens, Германия), My Sono U5 (Medison) с линейными датчиками рабочей частоты от 3,5 до 12,0 МГц. При начальных меланомах (3 случая) применяли ОКТ Optopol SOCT Copernicus HR. При юкстапапиллярной локализации меланомы хориоидеи (8 случаев) выполняли КТ и/или МРТ. Компьютерную томографию (КТ) проводили на аппарате Somatom-2000 (Siemens, Германия), магнитно-резонансную томографию (МРТ) – на аппаратах Magnetom Open H-SP (Siemens) и Gyroscan (Philips) при напряженности магнитного поля 0,2-0,5 Тл в трех проекциях. Сложные в диагностическом отношении случаи дифференцировали с помощью радионуклидного исследования, которые были проведены на однофотонном эмиссионном компьютерном томографе (ОЭКТ) Millenium VG (General Electric, США) с применением радиофармпрепарата (РФП) технетрила.

Для лечения пациентов, в зависимости от размеров опухоли, использовались брахитерапия и энуклеация глазного яблока с проведением гистологических исследований. Брахитерапия проводилась в ФГУ «МНИИГБ им. Гельмгольца Росмедтехнологий». Данные материалов были подвергнуты статистическому анализу в Microsoft Office Excel 2007.

Результаты. Всем пациентам на начальном этапе диагностики было проведено УЗИ в режиме В-сканирования, на ультрасонограммах меланомы хориоидеи определялось неоднородное по структуре образование с четкими ровными контурами. Опухоль локализовалась в преэкваториальной зоне в 3 (13,7%) случаях, экваториальной зоне – в 7 (31,8%), постэкваториальной области – в 5 (22,7%) и юкстапапиллярной зоне – 7 (31,8%). Средние размеры опухоли составляли: диаметр основания 13,6±2,1 мм, высота 7,9±0,9 мм. По размерам опухоли пациенты были разделены на 3 группы: 1 группа (опухоль малого размера – высота до 3 мм, диаметр до 10 мм) – 4 случая (14,8%), 2 группа (опухоль средних размеров: высота 3-5 мм, диаметр – до 15 мм) – 10 случаев (37%), 3 группа (опухоль больших размеров: высота≥5 мм, диаметр

≥ 15мм) – 13 случаев (48,2%). У 29,6% пациентов определялась отслойка сетчатки.

В режиме ЦДК визуализировали внутриопухолевый кровоток (91% случаев). При меланоме хориоидеи выявлялся внутриопухолевый высокоскоростной (V=0,21±0,04 м/с) и низкорезистентный (Ri=0,48±0,08) артериальный кровоток.

Таблица 1

Показатели ИД в сосудах глаза и внутри опухоли

Показатели	Глазничная артерия		Центральная артерия сетчатки		Внутри-опухолевый кровоток
	Меланома	Здоровый глаз	Меланома	Здоровый глаз	
Vs (м/с)	0,22±0,04	0,41±0,06	0,16±0,03	0,17±0,05	0,21±0,04
Vmed(м/с)	0,18±0,03	0,21±0,04	0,14±0,06	0,11±0,04	0,17±0,04
Vd (м/с)	0,12±0,05	0,11±0,05	0,13±0,04	0,08±0,02	0,11±0,03
Ri	0,48±0,05	0,73±0,06	0,19±0,03	0,53±0,03	0,48±0,08
Pi	0,69±0,04	0,43±0,05	0,21±0,04	0,82±0,05	0,64±0,06

Сравнительный анализ результатов ИД магистральных сосудов опухолевого и здорового глаза показал, что кровоток на стороне опухоли характеризовался снижением гемодинамики в исследуемых сосудах. Максимальная систолическая скорость кровотока в глазничной артерии на стороне опухоли была в 2 раза достоверно меньше по сравнению со здоровой стороной ($p \leq 0,05$), что свидетельствует о феномене обкрадывания кровотока.

В 3 случаях меланомы хориоидеи малых размеров, на ранних стадиях ее развития при проведении метода оптической когерентной томографии (ОКТ) было выявлено утолщение нейроэпителия и пигментного эпителия, что позволяло дифференцировать и подтвердить диагноз МХ.

Выполненная КТ и/или МРТ исключила прорастание меланомы по зрительному нерву в орбиту и головной мозг. В 54% случаев при проведении ОЭКТ определялась очаговая патологическая гиперфиксация РФП в зоне исследования с коэффициентом асимметрии, который составлял от 7 до 22 %.

Первой группе пациентов с МХ малых размеров (4 человека – 15%), была проведена брахитерапия. Для 3 из 4 пациентов данной группы

эффективность БТ была положительной. У 1 пациента БТ оказалась неэффективной в связи с локализацией опухоли в юкстапапиллярной зоне, с ее большей агрессивностью и технически непростыми условиями подшивания офтальмоаппликатора к этой зоне глазного яблока. В последующем выполнена энуклеация.

В 85% случаев (23 человека) – это группы 2 и 3 (со средними и большими размерами опухоли), из-за невозможности проведения органосохраняющей операции проведена энуклеация.

Проведено гистологическое исследование энуклеированных глаз и выявлены морфологические варианты опухоли: веретеноклеточный тип – 61%, смешанно-клеточный тип – 26%, эпителиоидный тип опухоли – 13% случаев.

Выводы. Благодаря комплексной последовательной ранней инструментальной диагностике МХ в РБ можно получить максимально объективную информацию и повысить эффективность органосохранной брахитерапии опухоли на начальных стадиях. УЗДГ позволяет проводить скрининговую диагностику меланомы хориоидеи; ОКТ показана при малых размерах опухоли; КТ и/или МРТ - при юкстапапиллярной локализации; ОЭКТ – для дифференциации сложных случаев.

Литература.

1. Бровкина А.Ф. Офтальмоонкология. – М., 2002. – С. 268-293.
2. Будзинская М.В., Лихванцева В.Г., Шевчик С.А. и др. Экспериментальная оценка возможности применения препарата «Фотосенс» // Вестн. офтальмол. – 2005. – №5. – С. 17-19.
3. Линник Л.Ф. Система органосохранного лечения при новообразованиях сосудистого тракта // VII Съезд офтальмологов России: Тезисы докладов. М., 2000. – Ч. 2. – С. 113-114.
4. Яровой А.А., Линник Л.Ф., Семикова Т.С., Булгакова Е.С. // Новое в офтальмологии. – 2004. – № 2. – С. 28-37.

В.Ф. Махмутов, Т.Р. Мухамадеев

ОБЗОР СОВРЕМЕННЫХ МАТЕРИАЛОВ ДЛЯ ОФТАЛЬМОХИРУРГИЧЕСКИХ ЛЕЗВИЙ

Научный руководитель – д.м.н., проф. Азнабаев Б.М.
Кафедра офтальмологии с курсом ИПО
Башкирский государственный медицинский университет (Уфа, Россия)

V.F. Makhmutov, T.R. Mukhamadeev

REVIEW OF MODERN OPHTHALMIC SURGICAL BLADES' MATERIALS

Scientific director – Prof. Dr. B.M. Aznabaev
Department of Ophthalmology
Bashkir State Medical University (Ufa, Russia)

Резюме. *Остроту, прочность, повторность использования, цену офтальмохирургического лезвия определяет материал, из которого оно изготовлено. Стремительное расширение спектра хирургических вмешательств и современные технологии лечения требуют поиска новых материалов и методов изготовления лезвий. В данной работе проведен обзор литературы касаемо материалов, используемых при изготовлении современных офтальмохирургических лезвий.*

Ключевые слова: *офтальмохирургическое лезвие, характеристики лезвия.*

Современная хирургия катаракты подразумевает использование самогерметизирующегося тоннельного разреза [1, 6, 8]. Одним из главных его преимуществ является небольшая операционная травма, ранняя стабилизация клинико-функциональных показателей и относительная простота выполнения [1, 5]. Для того чтобы идеально выполнить роговичный разрез, хирург должен иметь в своем арсенале безупречно острый и

качественный режущий инструмент. Материал и острота офтальмо-хирургического лезвия непосредственно влияют на качество разреза, недостаточно острое или поврежденное лезвие даже в руках опытного хирурга не позволит выполнить разрез правильной конфигурации [2].

В настоящее время офтальмохирургические лезвия изготавливаются из алмаза, сапфира, кремния и нержавеющей стали. Выбор материала во многом определяет прочность, остроту, возможность повторного использования и, что немаловажно, цену лезвия.

Цель – дать представление о материалах, используемых при изготовлении современных офтальмохирургических лезвий.

В настоящее время алмазные лезвия считаются одними из лучших. Твердость алмазного лезвия определяет его износостойкость и позволяет использовать его продолжительное время. Однако хрупкая природа алмаза требует аккуратного пользования лезвием. В связи с трудоемкостью производственного процесса и стоимостью самого алмаза, цена такого лезвия остается очень высокой [11].

Материал для алмазных лезвий также может быть получен и искусственным путем, посредством т.н. технологии химического паро-фазного осаждения. Лезвие из синтетического алмаза обладает превосходной твердостью, режущая кромка характеризуется высокой износостойкостью. К недостаткам таких лезвий можно отнести недостаточную остроту и плотность [9, 11, 12]. Кроме того, качество лезвия во многом зависит от производственного процесса и может варьироваться среди разных производителей. Цена лезвия из синтетического алмаза на порядок ниже стоимости алмазного, но, тем не менее, остается достаточно высокой [7].

Сапфир, представляющий собой кристаллический оксид алюминия, служит альтернативой монокристаллическим алмазным лезвиям. Хотя сапфир является более дешевым материалом, процесс его изготовления очень затратный по времени, что, в свою очередь, отражается на цене. В силу более

низкой твердости и прочности, сапфировые лезвия производятся более толстыми, к тому же, их режущая кромка подвержена образованию сколов. Срок службы данных лезвий обычно не превышает 100 разрезов [7].

Кремниевые лезвия относительно недавно появились на офтальмохирургическом рынке. Режущая эффективность кремниевых лезвий, в связи с особенностями изготовления, приближается к алмазным лезвиям. Кремний намного тверже, чем сталь, но все равно недостаточно тверд для сохранения режущей кромки после многочисленного выполнения разрезов. Как и алмазные, кремниевые лезвия требуют аккуратного обращения для предотвращения образования сколов. Цена кремниевого лезвия выше стоимости стального лезвия [3].

В настоящее время аморфные сплавы, которые носят название объемных металлических стекол, рассматриваются как возможная альтернатива другим материалам в производстве хирургических лезвий. Объемное металлическое стекло имеет высокую прочность, твердость и износостойкость, что делает этот материал идеальным для формирования и поддержания стабильной режущей кромки. Процесс производства позволяет достичь удовлетворительных значений радиуса режущей кромки, предъявляемых к современным лезвиям. Считается, что процесс производства офтальмохирургических лезвий из объемного металлического стекла позволит приблизиться к показателям остроты и износостойкости алмазных лезвий. К тому же технология производства аморфных сплавов сможет позволить снизить стоимость лезвий [7].

Нержавеющая сталь остается стандартным материалом для производства одноразовых лезвий в офтальмохирургии, позволяя значительно снизить их стоимость. В связи с особенностями структуры (зернистостью) стали и производственного процесса, радиус кромки стального лезвия превышает показатели других лезвий в разы. Сравнительно низкие значения твердости и прочности стального лезвия служат причиной

значительного разрушения режущей кромки уже после нескольких разрезов. Таким образом, данные лезвия подразумевают однократное использование, после чего утилизируются. Этот факт относится к преимуществам, поскольку исключаются возможные проблемы с несоблюдением условий стерилизации многоразовых лезвий [10]. К тому же одноразовые лезвия из нержавеющей стали позволяют хирургу выбирать лезвия определенной конфигурации по собственному усмотрению в зависимости от предпочтений и от ситуации на операционном столе [4].

Резюмируя все вышесказанное, в таблице 1 приводятся характеристики офтальмохирургических лезвий, изготовленных из разных материалов [3, 4, 7, 10, 11].

Таблица 1

Сводная таблица свойств лезвий, произведенных из разных материалов

Материал лезвия	Средняя цена лезвия ($)	Стоимость материала	Стоимость производства	Радиус кромки (нм)	Полировка лезвия	Повторность использования
Алмаз	2000-3000	высокая	высокая	<10	отличная	нет ограничения
Сапфир	400	средняя	высокая	10-50	хорошая	около 100
Кремний	40	средняя	низкая	20-40	хорошая	1-10
Аморфное стекло	не установлена	средняя	высокая	<25	хорошая	не изучена
Нержавею-щая сталь	10-20	низкая	низкая	100-300	хорошая	1-3

Коллективом разработчиков научно-медицинской ассоциации «Оптимедсервис», сотрудниками кафедры офтальмологии с курсом ИПО БГМУ разработана, научно обоснована и внедрена новая технология изготовления офтальмохирургических лезвий на основе современного прецизионного метода обработки металла – электрохимического формообразования. Технология получения острой режущей кромки заключается в электрохимическом анодном растворении материала инструмента под действием тока электролиза в среде проточного электролита на малых межэлектродных зазорах.

Лезвия, изготовленные по данной методике, позволяют безопасно и с высокой точностью выполнять роговичный разрез, создавая предпосылки для быстрого заживления. Данные лезвия не уступают по остроте и режущим характеристикам лучшим зарубежным аналогам, обладают прецизионной точностью геометрии режущей кромки и высоким уровнем качества. В отличие от традиционной металлообработки, для производства режущих инструментов не требуется громоздкая и дорогостоящая производственная линия, что позволяет снизить стоимость конечного продукта в 2-3 раза и уменьшить расходы на выполнение современных высокотехнологичных операций.

Заключение. Стремительное расширение спектра хирургических вмешательств и современные технологии лечения требуют поиска новых материалов и методов изготовления офтальмохирургических лезвий. Разработка и внедрение инновационных отечественных инструментов, эффективных, безопасных, с надлежащим уровнем качества, также являются приоритетными задачами.

Литература.

1. Азнабаев Б.М. Ультразвуковая хирургия катаракты – факоэмульсификация. М.: Август Борг, 2005. – 136 с.
2. Дидковский В.П., Шаргородская И.В. Перспективы развития хирургического офтальмологического инструментария // Украинский медицинский журнал. – 2007. – № 5 (61). – С. 125-129.
3. Angunawela R., Von Mohrenfels C.W., Marshall J. A New Age of Cataract Surgery // Cataract & Refractive Surgery Today. – 2005. – № 5. – С. 36-38.
4. Camesasca F.I., Hendricks D., Dewey S., Kieeval J., Karp C.L., Akahoshi T. Preferred keratome for the cataract incision // Cataract and Refractive Surgery Today. – 2009. - № 4. – С. 39-41.

5. Daly R. Disposable blade dominance grows // EyeWorld. – 2010. – Vol. 15. – № 3. – P. 94.
6. Fine I.H., Hoffman R.S. Clear corneal cataract surgery // Ophthalmic Surg. Laser. – 1988. – Vol. 29. – P. 822-831.
7. Krejcie A.J. Development of a hybrid process for manufacturing surgical-grade knife blade cutting edges from bulk metallic glass. Urbana, Illinois. – 2011. – 170 p.
8. Leaming D.V. Practice styles and preferences of ASCRS member – 2003 survey // J. Cataract Refract. Surg. – 2004. – Vol. 30 – P. 892-900.
9. Malshe A.P., Park B.S., Brown W.D., Naseem H.A. A review of techniques for polishing and planarizing chemically vapor-deposited diamond films and substrates // Diamond and Related Materials. – 1999. – № 8. – P. 1198-1213.
10. MCGannon P., Rubenstein J.B. HP Metal Blades A review of the ClearCut HP and DupliCut HP models // Cataract and Refractive Surgery Today. – 2007. – № 6. – P. 85-92.
11. Williamson C.H. Diamond knives: Are they a clear choice for clear corneal cataract surgery? // Cataract and Refractive Surgery Today. – 2007. – № 6. – P. 82-84.
12. Weima J.A., Job R., Fahrner W.R. Thermochemical beveling of CVD diamond films intended for precision cutting and measurement applications // Diamond and Related Materials. – 2002. – № 11. – P. 1537–1543.

Г.Г. Мусина

ОПЫТ АМБУЛАТОРНОГО ПРИМЕНЕНИЯ ГЛАУПРОСТА В МОНОТЕРАПИИ ПЕРВИЧНОЙ ОТКРЫТОУГОЛЬНОЙ ГЛАУКОМЫ

Научный руководитель – к.м.н., асс. И.Р. Газизова
Кафедра офтальмологии с курсом ИПО
Башкирский государственный медицинский университет (Уфа, Россия)

G.G. Musina

EXPERIENCE OF OUTPATIENT GLAUPROST MONOTHERAPY OF PRIMARY OPEN ANGLE GLAUCOMA

Scientific Director – I.R. Gazizova, MD, PhD
Department of Ophthalmology
Bashkir State Medical University (Ufa, Russia)

Резюме. *Под нашим наблюдением в диспансерно-офтальмологическом отделении МБУЗ ГКБ №10 г. Уфа находились 10 больных ПОУГ (19 глаз). Всем пациентам в качестве местной гипотензивной терапии был назначен глаупрост 0,005%. Проведенный нами анализ показал, что глаупрост снижает уровень внутриглазного давления за счет улучшения оттока внутриглазной жидкости. На фоне использования пациентами с ПОУГ исследуемого препарата выявлено статистически значимое снижение уровня офтальмотонуса более чем на 24%. Данное обстоятельство является основным критерием для снижения риска прогрессирования ПОУГ. По нашему мнению немаловажную роль в полученных благоприятных результатах сыграло тщательное углубленное диспансерное наблюдение за больными ПОУГ.*

Ключевые слова: *первичная открытоугольная глаукома, Глаупрост.*

Актуальность. Первичная открытоугольная глаукома (ПОУГ) является хроническим прогрессирующим заболеванием, при длительном течении которого у большинства больных наблюдается снижение зрительных функций. В первую очередь связано это с превышением индивидуального толерантного уровня внутриглазного давления (ВГД). Доказано, что повышение ВГД на 1 мм рт. ст. увеличивает риск прогрессирования ПОУГ. Гипотензивная терапия должна проводиться непрерывно и постоянно [1]. Также хорошо известно, что не все пациенты с ПОУГ придерживаются назначений врача и перестают капать гипотензивные капли из-за ряда причин [4, 5]. Такими причинами могут быть: недостаточная осведомлённость пациентов о своем заболевании, отсутствие мотивации – нет резкого снижения зрения, побочные эффекты, дороговизна и т.д. Все это многократно увеличивает риск прогрессирования ПОУГ.

В последние годы накоплен опыт применения препаратов, содержащих в качестве активного ингредиента латанопрост в концентрации 0,005% (50 мкг/мл). Латанопрост представляет собой аналог простагландина F_2, обладающий иным механизмом действия, чем другие антиглаукомные средства: он усиливает отток камерной влаги по увеосклеральному пути [3].

Латанопрост снижает среднесуточное ВГД приблизительно на 15-25%. Гипотензивный эффект при его применении длится не менее 24 ч после введения однократной дозы, поэтому препараты, содержащие латанопрост применяются один раз в день [3].

В мировой офтальмологической практике хорошо зарекомендовали себя фармакологические средства (оригинальные препараты и дженерики), в основу которых входит действующее вещество латанопрост. В России зарегистрирован и успешно применяется представитель этой группы медикаментозных средств – глаупрост 0,005% [2].

Цель настоящего исследования – проведение анализа гипотензивного эффекта глаупроста 0,005% в амбулаторной практике при диспансерном наблюдении у пациентов с первичной открытоугольной глаукомой.

Материалы и методы. Под нашим наблюдением в диспансерно-офтальмологическом отделении МБУЗ ГКБ №10 г.Уфа находились 10 больных ПОУГ (19 глаз). Из них с начальной стадией 6 глаз, с развитой – 9 глаз и далекозашедшей стадией – 4 глаза. Срок наблюдения в среднем составил 1,5 года. Возраст пациентов от 49 до 85 лет (средний возраст – 66,7 лет) с исходным уровнем ВГД от 21 до 28 мм рт.ст. (в среднем 24,5±4,5 мм рт.ст.) Всем пациентам в качестве местной гипотензивной терапии был назначен глаупрост 0,005%.

При первичном обследовании больных были выполнены следующие методы исследования: сбор анамнеза и анализ его результатов; офтальмологические методы исследования: визорефрактометрия, авторефрактометрия, биомикроскопия, гониоскопия, прямая и обратная офтальмоскопия, тонометрия, кинетическая периметрия.

Диспансерное наблюдение проводили с периодичностью 3 месяца. В качестве параметров для анализа были выбраны острота зрения, уровень ВГД, периметрия.

Результаты. Переносимость препарата пациентами во все сроки наблюдения в целом была хорошая. Некоторые пациенты (10 % от общего числа больных) отмечали умеренное местное раздражение, покраснение, которое самостоятельно проходило в течение 15-20 мин. Никто из пациентов не отмечал никаких изменений со стороны сердечно-сосудистой или бронхолегочной систем.

При первичном осмотре острота зрения с коррекцией составляла в группе пациентов с начальной стадией 0,9±0,09, с развитой - 0,6±0,21, далекозашедшей стадией ПОУГ - 0,3±0,12. Средние тонометрические показатели у больных были 24,5±4,5 мм рт. ст. Сумма градусов полей зрения

составила в среднем в группе пациентов с начальной стадией 432±7, с развитой – 343±7, далекозашедшей стадией ПОУГ – 284±8.

При повторном обследовании через 3, 6 и 9 месяцев у больных значимых изменений в функциональных параметрах не наблюдалось. Средние тонометрические показатели у больных были 19,0±1,5 мм рт. ст. Острота зрения с коррекцией в среднем у группы пациентов с начальной стадией составляла 0,9±0,1, с развитой - 0,6±0,18, далекозашедшей стадией ПОУГ - 0,3±0,2. Сумма градусов полей зрения составила в среднем в группе пациентов с начальной стадией 434±9, с развитой - 348±8, далекозашедшей стадией ПОУГ - 275±7.

Результаты офтальмоскопии при повторном обследовании через 3, 6 и 9 месяцев показали, что экскавация ДЗН в среднем была 0,5-0,8. Достоверных изменений средних показателей экскавации диска зрительного нерва не выявлено, однако, у больных отмечена тенденция к увеличению экскавации ДЗН. При наблюдении в течение 9 месяцев пациентам было дополнительно назначено нейропротективное лечение.

На фоне использования пациентами с ПОУГ исследуемого препарата выявлено статистически значимое снижение уровня офтальмотонуса более чем на 24%. Данное обстоятельство является основным критерием для снижения риска прогрессирования ПОУГ. По нашему мнению немаловажную роль в полученных благоприятных результатах сыграло тщательное углубленное диспансерное наблюдение за больными ПОУГ.

Выводы. Таким образом, на основании проведенного нами исследования установлено, что применение глаупроста 0,005% у больных ПОУГ в условиях амбулаторного приема приводит к снижению ВГД в среднем на 24%. Однако на фоне нормализации офтальмотонуса необходимо проводить тщательное диспансерное наблюдение и назначение нейропротекторной терапии для снижения риска прогрессирования ПОУГ.

Литература.

1. Алексеев В.Н., Мартынова Е.Б. Новые подходы к гипотензивной терапии первичной открытоугольной глаукомы // Consilium medicum. – 2001. – С. 3-9.
2. Алексеев И.Б., Мельникова Н.В. Сравнительный анализ применения глаупроста 0,005% и ксалатана 0,005% у пациентов с первичной открытоугольной глаукомой // Глаукома. – 2013. – № 1.
3. Егоров Е.А., Нестеров А.П., Романова О.А. Перспективы применения аналога простагландина F2a латанопроста в гипотензивной терапии глауком // Вестник офтальмологии. – 1998. – Т. 4. – С. 19-20.
4. Егоров Е.А., Ставицкая Т.В, Куроедов А.В. Фармакоэкономические аспекты выбора стратегии лечения ПОУГ // РМЖ. Клиническая офтальмология. – 2001. – Т. 1, № 4. – С. 114-116.
5. Малеванная О.А. Оценка эффективности системы диспансерного наблюдения у больных первичной открытоугольной глаукомой // Проблемы укрепления здоровья и профилактика заболеваний: материалы научно-практической конференции. – СПб., 2004. – С. 175.

Т.Р. Мухамадеев, Т.И. Дибаев, В.Ф. Махмутов, Д.Р. Бикчураев, Г.М. Арсланов

КЛИНИКО-ФУНКЦИОНАЛЬНЫЕ РЕЗУЛЬТАТЫ МИКРОКОАКСИАЛЬНОЙ ФАКОЭМУЛЬСИФИКАЦИИ С РАЗЛИЧНЫМИ ГИДРОДИНАМИЧЕСКИМИ СХЕМАМИ

Научный руководитель – д.м.н., проф. Б.М. Азнабаев
Кафедра офтальмологии с курсом ИПО
Башкирский государственный медицинский университет (Уфа, Россия)
МУЗ «Городская клиническая больница №2 им. братьев Губиных»
(Астрахань, Россия)

T.R. Mukhamadeev, T.I. Dibaev, V.F. Makhmutov, D.R. Bikchuraev, G.M. Arslanov

CLINICAL RESULTS OF MICROCOAXIAL PHACOEMULSIFICATION WITH DIFFERENT HYDRODYNAMIC ALGORITHMS

Scientific Director – Prof. Dr. B.M. Aznabaev
Department of Ophthalmology
Bashkir State Medical University (Ufa, Russia)
Municipal clinical hospital № 2 (Astrakhan, Russia)

Резюме. *Гидродинамика факоэмульсификации - важный компонент успешной и безопасной хирургии катаракты. Обеспечение стабильности передней камеры, устранение микроколлапсов и постокклюзионных перепадов внутриглазного давления остаются актуальным направлением усовершенствования микрохирургических систем. В данной работе проведен анализ клинико-функциональных результатов хирургического лечения катаракты на отечественном факоэмульсификаторе, оснащенном модернизированной гидродинамической схемой.*

Ключевые слова: *гидродинамическая схема, ультразвуковая факоэмульсификация.*

Актуальность. За последние годы хирургические вмешательства при катаракте, основанные на принципе ультразвукового дробления вещества хрусталика, стали стандартом медицинской реабилитации данной категории пациентов [3-5, 11]. Высокий уровень безопасности позволяет коаксиальной факоэмульсификации в течение многих лет оставаться методом выбора для подавляющего большинства оперирующих хирургов [3, 7, 9].

Несмотря на постоянное развитие технологии и аппаратно-технического обеспечения факоэмульсификации, по-прежнему актуальными остаются вопросы гидродинамики, в частности, стабильность передней камеры во время вмешательства. Общепризнано, что отсутствие постокклюзионной волны и микроколлапсов является одним из важных составляющих безопасного выполнения операции [1, 6, 10]. Резкие интраоперационные колебания внутриглазного давления неблагоприятно сказываются на состоянии эндотелия роговицы и капсулы хрусталика, а при наличии сопутствующей глазной патологии (миопия высокой степени, макулодистрофия, далекозашедшая глаукома и др.) могут спровоцировать ее прогрессирование [3].

Стремясь уменьшить вероятность возникновения и негативное влияние микроколлапсов и постокклюзионной волны на структуры глаза, производители систем для факоэмульсификации предлагают различные технические и программные усовершенствования. К ним можно отнести факоиглы с дополнительным шунтирующим отверстием (иглы ABS, Alcon Lab.), педаль двойного линейного управления параметрами ультразвука и вакуума (Bausch+Lomb), система «стабилизации передней камеры» (CASE, Abbott Medical Optics) и другие [8].

В свою очередь, система для факоэмульсификации «Оптимед» (Оптимедсервис, Россия) имеет гидродинамическую схему, основанную на изменении режима работы вакуумной автоматики и перистальтического насоса в зависимости от характеристик аспирационного потока. Когда

уровень вакуума в аспирационной магистрали достигает критических цифр и сохраняется на этом уровне в течение заданного времени, система распознает данное состояние как окклюзию и плавно снижает вакуум до предустановленного значения с сохранением окклюзии. При последующем пропадании окклюзии уменьшается количество избыточно аспирируемой жидкости и, как следствие, снижается амплитуда перепада давления [2].

Цель. Оценка клинико-функциональных результатов микрокоаксиальной факоэмульсификации с новой гидродинамической схемой.

Материалы и методы. В исследование вошли 78 пациентов (78 глаз), 49 женщин и 29 мужчин с возрастной катарактой, плотностью от III до V (по L.Buratto). Средний возраст составил 69,7±9,1 лет (от 46 до 84 лет). Помимо стандартного офтальмологического обследования, включающего визометрию, кератометрию, авторефрактометрию, пневмотонометрию, ультразвуковую кератопахиметрию, всем пациентам на дооперационном этапе проводилась эндотелиальная микроскопия (Tomey EM-3000) и оптическая когерентная томография (ОСТ) роговицы (Optopol SOCT Copernicus HR).

Из исследования были исключены пациенты с сопутствующими глазными заболеваниями (патология сетчатки, глаукома, псевдоэксфолиативный синдром, помутнения роговицы и др.).

Всем пациентам была проведена микрокоаксиальная факоэмульсификация (2,2 мм) с имплантацией интраокулярной линзы на системах для факоэмульсификации «Оптимед» (I группа, 38 глаз) и Alcon Infiniti (США) (II группа, 40 глаз). Все вмешательства выполнялись одним хирургом с использованием одинаковой техники операции. Распределение пациентов по плотности катаракты, экспозиции ультразвука в обеих группах было практически идентичным.

В послеоперационном периоде осмотры проводили на 1, 7 сутки, через 1, 3, 6 и 12 месяцев, оценивали следующие параметры: максимальную

корригированную остроту зрения, потерю эндотелиальных клеток, центральную толщину роговицы по данным ОСТ.

Статистическую обработку данных осуществляли с помощью программы IBM SPSS Statistics v. 21 с использованием методик описательной статистики, непараметрических критериев (U-тест Манна-Уитни).

Результаты. В послеоперационном периоде у всех пациентов отмечалось постепенное повышение зрительных функций (таблица 1). В соответствующие сроки наблюдения показатели остроты зрения в обеих группах были сопоставимы, статистически значимых различий не наблюдалось. Стабилизация зрительных показателей, как правило, достигалась уже к 1 месяцу после операции и в последующем претерпевала незначительные изменения.

Таблица 1

Максимальная корригированная острота зрения
у пациентов 1 и 2 группы в различные сроки наблюдения

Сроки послеоперационного наблюдения	**Острота зрения**	
	I группа («Оптимед»)	**II группа** (Alcon Infiniti)
До операции	0,17±0,22	0,22±0,25
1 день	0,36±0,27	0,45±0,29
7 день	0,64±0,27	0,64±0,26
1 месяц	0,74±0,25	0,67±0,28
3 месяца	0,76±0,23	0,73±0,27
6 месяцев	0,81±0,24	0,77±0,26
12 месяцев	0,83±0,25	0,83±0,26

Таблица 2

Центральная толщина роговицы пациентов 1 и 2 группы
по данным ОСТ в различные сроки наблюдения

Сроки послеоперационного наблюдения	**Центральная толщина роговицы, мкм**	
	I группа («Оптимед»)	**II группа** (Alcon Infiniti)
До операции	527,9±30,9	527,6±32,6
1 день	661,0±110,9	610,9±86,8
7 день	559,8±38,8	554,00±28,5
1 месяц	535,0±32,2	556,9±38,5
3 месяца	528,46±37,9	543,4±27,0
6 месяцев	520,1±35,1	539,8±29,7
12 месяцев	532,3±14,5	540,6±28,3

Значения центральной толщины роговицы по данным ОСТ в различные сроки наблюдения представлены в таблице 2. Наибольшая центральная толщина роговицы наблюдалась в 1-й день после операции, что связано с послеоперационным отеком. В дальнейшем отмечалось постепенное уменьшение толщины роговицы, возвращение к дооперационным значениям в обеих группах отмечалось к 1 месяцу послеоперационного периода. Статистически значимых различий между группами во все сроки наблюдения не обнаружено ($p>0,05$).

В обеих исследуемых группах отмечалась тенденция к снижению плотности эндотелиальных клеток. Значения абсолютной потери эндотелиальных клеток в отдаленные сроки наблюдения при использовании систем Alcon Infiniti и «Оптимед» статистически значимо не различались ($p>0,05$) (таблица 3).

Таблица 3

Динамика изменения плотности эндотелиальных клеток
у пациентов I и II группы в различные сроки наблюдения

Сроки послеоперационного наблюдения	**Плотность эндотелиальных клеток /мм^2**	
	I группа («Оптимед»)	**II группа** (Alcon Infiniti)
До операции	2549,9±305,6	2508,5±328,5
3 месяц после операции:		
• плотность эндотелиальных клеток, /мм^2	2384,1±352,8	2313,3±357,2
• абсолютная потеря эндотелиальных клеток /мм^2	278,4±203,8	238,1±204,1
• потеря эндотелиальных клеток, %	10,8±8,2	9,42±7,7
6 месяц после операции:		
• плотность эндотелиальных клеток, /мм^2	2246,1±364,7	2308,5±382,7
• абсолютная потеря эндотелиальных клеток /мм^2	351,2±208,2	327,2±348,9
• потеря эндотелиальных клеток, %	13,8±8,4	12,5±13,4
12 месяц после операции:		
• плотность эндотелиальных клеток, /мм^2	2183,6±445,1	2117,7±465,9
• абсолютная потеря эндотелиальных клеток /мм^2	406,2±271,1	432,1±318,4
• потеря эндотелиальных клеток, %	16,2±11,5	17,5±12,8

Вывод. Таким образом, сравнительный анализ послеоперационной остроты зрения, потери эндотелиальных клеток и центральной толщины роговицы позволил нам заключить, что клинико-функциональные результаты факоэмульсификации на отечественной системе «Оптимед» с модернизированной гидродинамической схемой сопоставимы по всем параметрам с результатами операций, выполненных на факоэмульсификаторе Alcon Infiniti.

Литература.

1. Азнабаев Б.М. Ультразвуковая хирургия катаракты – факоэмульсификация. М.: Август Борг, 2005. 136 с.
2. Азнабаев Б.М., Рамазанов В.Н., Мухамадеев Т.Р., Дибаев Т.И., Бикчураев Д.Р. Снижение постокклюзионной волны – эффективность новой гидродинамической схемы // Современные технологии катарактальной и рефракционной хирургии – 2010: Сб. науч. статей. – М., 2010. – С. 13.
3. Малюгин Б.Э. Медико-технологическая система хирургической реабилитации пациентов с катарактой на основе ультразвуковой факоэмульсификации с имплантацией интраокулярной линзы: Дисс. … д-ра мед. наук. – М., 2002. – 298 с.
4. Тахчиди Х.П., Зубарев А.Б. Хирургическая технология удаления катаракты при нарушении связочного аппарата хрусталика // Офтальмохирургия. – 2004. – № 4. – С. 16-18.
5. Alió J., Rodriguez-Prats J.L., Galal A., Ramzy M. Outcomes of microincision cataract surgery versus coaxial phacoemulsification // Ophthalmology. – 2005. Vol. 112 (11). – P. 1997-2003.
6. Buratto L., Werner L., Zanini M., Apple D. Phacoemulsification Principles and Techniques, Second Edition. – Milano: Fabiano, 2003. – 754 p.
7. Cionni R.J., Osher R. H. Management of profound zonular dialysis or weakness with a new endocapsular ring designed for sclera fixation // J. Cataract. Refract. Surg. – 1998. – Vol. 24. – № 10. – P. 1299-1306.

8. Fishkind W.J. Evolution of ultrasound pumps and fluidics and ultrasound power: from standard coaxial towards the minimal incision possible in cataract surgery. In: Minimizing Incisions and Maximizing Outcomes in Cataract Surgery. Eds. Alio J. L., Fine I. H. – Springer-Verlag Berlin Heidelberg, 2010. 319 p.
9. Masket S. Is there a relationship between clear corneal cataract incisions and endophthalmitis? // J. Cataract Refract. Surg. – 2005. – Vol. 31. – P. 643-645.
10. Seibel B. Phacodynamics: mastering the tools and techniques of phacoemulsification surgery. 4th ed. Thorofare, NJ: SLACK Incorporated, 2005. – 377 p.
11. Vasavada A. Step-by-step chop in situ and separation of very dense cataracts // J. Cataract Refract. Surg. – 1998. – Vol. 24. – P. 156-159.

Т.Р. Мухамадеев, С.Н. Сергеев

ВЛИЯНИЕ СТРУКТУРЫ СТАЛИ НА КАЧЕСТВО КЕРАТОМОВ, ПОЛУЧЕННЫХ МЕТОДОМ ЭЛЕКТРОХИМИЧЕСКОГО ФОРМООБРАЗОВАНИЯ

Научный руководитель – д.м.н., проф. Б.М. Азнабаев
Кафедра офтальмологии с курсом ИПО
Башкирский государственный медицинский университет
Институт проблем сверхпластичности металлов РАН (Уфа, Россия)

T.R. Mukhamadeev, S.N. Sergeev

IMPACT OF THE STEEL STRUCTURE ON THE QUALITY OF KERATOMES OBTAINED BY ELECTROCHEMICAL FORMATION

Scientific Director – Prof. Dr. B.M. Aznabaev
Department of Ophthalmology, Bashkir State Medical University
Institute for Metals Superplasticity Problems (Ufa, Russia)

Актуальность. Сложность современных операций, стремление выполнить их с минимальной травмой для пациента и наилучшим косметическим результатом заставляют хирургов предъявлять высокие требования к качеству хирургического инструментария [4]. Хирургия катаракты требует применения прецизионных режущих инструментов – калиброванных кератомов для выполнения чисто роговичных разрезов [1, 11]. В арсенал офтальмохирургов прочно вошли металлические одноразовые кератомы, вытеснив с рынка алмазные и стальные многоразовые микроскальпели [7, 9].

Известно, что исход операции, скорость заживления раны и время послеоперационной реабилитации во многом зависят от таких служебных характеристик кератомов как шероховатость поверхности, острота режущей кромки, износостойкость и коррозионная стойкость материала [8, 10]. И если

геометрические параметры кератома определяются технологией изготовления, то остальные свойства целиком зависят от состава и структуры материала. Поэтому на всех этапах изготовления кератомов весьма важно контролировать именно эти параметры. К сожалению, вопросы влияния структуры сталей, применяемых для изготовления кератомов, на их служебные и технологические свойства практически не изучены. Особую актуальность эта тема приобретает при разработке и внедрении новых технологий изготовления калиброванных офтальмологических скальпелей.

В связи с этим **целью** данной работы явилось исследование влияния структуры стали на рабочие и технологические свойства кератомов, полученных методом электрохимического формообразования.

Материалы и методы. Было изучено влияние структуры стали 45Х13М на качество поверхности и свойства кератомов, изготавливаемых методом электрохимического формообразования. Химический состав стали 45Х13М приведен в таблице 1.

Таблица 1

Химический состав стали 45Х13М, % (вес)

Основа	C	Mn	Si	Cr	Mo	P	S
Fe	0.38	0.6	0.4	13.5	1	0.025	0.01

Электронно-микроскопические исследования поверхности скальпелей проводили на растровом электронном микроскопе Tescan Mira 3LMH.

Измерение микротвердости осуществляли на приборе Duramin Struers путем вдавливания стандартной четырехгранной алмазной пирамиды с углом при вершине 136º (ГОСТ 9450 -76) нагрузкой 10 Н.

Образцы для измерения микротвердости были подготовлены при помощи электролитической полировки. Использовали электролит следующего состава: 10 % раствор химически чистой хлорной кислоты ($HClO_4$) в бутаноле (бутиловом спирте) [3]. Применяли катоды из нержавеющей стали. Напряжение между образцом и катодом $U = 40 \pm 5$ В, время

полировки – 10 секунд за одно погружение. При необходимости выполняли повторные погружения. Количество измерений для каждого состояния стали 45Х13М составляло не менее 15. При этом относительная погрешность измерений не превышала 2 % при доверительной вероятности 70 % [6].

Результаты и обсуждение. Электронно-микроскопическими исследованиями было показано, что в стали 45Х13М в состоянии поставки содержалось большое количество крупных вторичных карбидов (Рис. 1а). Наличие таких частиц служило причиной формирования неоднородного рельефа поверхности (Рис. 2а) и неровной кромки кератомов (Рис. 2б) при электрохимической обработке. Кроме того, выделение вторичных карбидов обедняет сталь по хрому, в результате чего резко снижается коррозионная стойкость. Также, как показало измерение микротвердости кератомов, выделение крупных карбидов приводит к резкому разупрочнению стали, в результате чего они могут уступать по твердости аналогичным изделиям, полученным традиционной металлообработкой (табл. 2).

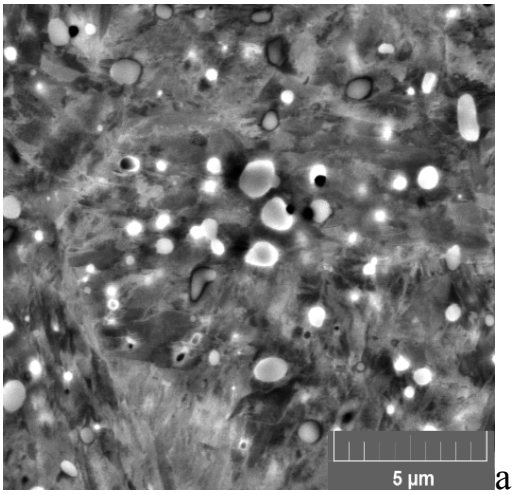

а



б

Рис. 1. Структура стали 45Х13М: а) состояние поставки;
б) после закалки и низкотемпературного отпуска.



Рис. 2. Электронно-микроскопические изображения поверхности и режущей кромки кератомов: а, б) состояние поставки; в, г) после закалки и низкотемпературного отпуска; д, е) импортный аналог.

Проведение закалки и отпуска заготовок исследуемой стали привело к формированию мартенситной структуры и растворению вторичных карбидов (Рис. 1б). Мартенситная фаза, типичная для закаленной углеродистой стали,

представляет собой пересыщенный твердый раствор углерода в железе, характеризуется сильно напряженной внутренней структурой и отличается весьма высокой твердостью [5]. В результате проведенной термической обработки стали 45Х13М была получена однородная структура без крупных выделений карбидов, что позволило добиться гладкой поверхность кератома с меньшей шероховатостью (Рис. 2в), чем в исходном состоянии, и сформировать более качественную режущую кромку (Рис. 2г), превосходящую по качеству кератомы, полученные традиционным методом (Рис. 2 д,е). Кроме того, после такой дополнительной термообработки удалось повысить твердость стали, что положительно отразилось на режущей способности изготавливаемых кератомов (табл. 2).

Таблица 2

Микротвердость стали 45Х13М и импортного аналога

Сталь	Микротвердость, МПа
Состояние поставки	534 ± 12
После закалки и низкотемпературного отпуска	550 ± 10
Импортный аналог	613 ± 15

Вывод. Установлено влияние исходной структуры стали 45Х13М на свойства кератомов, полученных методом электрохимического формообразования, и показано, что оптимальной для изготовления кератомов с более качественными характеристиками является мартенситная структура, полученная после закалки и низкотемпературного отпуска.

Литература.

1. Азнабаев Б.М. Ультразвуковая хирургия катаракты – факоэмульсификация. – М.: Август Борг, 2005. – 136 с.
2. Азнабаев Б.М., Абдрахманов Р.Р., Бараков В.Н. с соавт. Способ электрохимического формообразования режущих кромок инструментов. Патент РФ на изобретение № 2355524. 2009. Бюл. № 14.

3. Акшенцева А.П. Металлография коррозионностойких сталей и сплавов: Справочник. – М.: Металлургия, 1991. – 288 с.
4. Дидковский В.П., Шаргородская И.В. Перспективы развития хирургического офтальмологического инструментария // Украинский медицинский журнал. – 2007. - № 5 (61). – С. 125-129.
5. Лившиц Б.Г. Металлография. М.: Металлургия, 1990. – 236 с.
6. Ошибки измерений физических величин: учебное пособие / Зайдель А. Н. М. : Лань, 2005. – 109 с.
7. Трубилин В.Н. Современные возможности аппаратно-технологического обеспечения хирургии катаракты // Eyeworld Россия. – 2012. – Т. 5, № 2. – С. 10-11.
8. Angunawela R., Von Mohrenfels C.W., Marshall J. A new age of cataract surgery // Cataract & Refractive Surgery Today. – 2005, May. – P. 36-38.
9. Daly R. Disposable blade dominance grows // EyeWorld. – 2010. – Vol. 15. - № 3. – P. 94.
10. Elkady B., Piñero D., Alió J.L. Corneal incision quality: microincision cataract surgery versus microcoaxial phacoemulsification // J. Cataract Refract. Surg. – 2009. – Vol. 35. – № 3. – P. 466-474.
11. Fine I.H., Hoffman R.S., Packer M. Profile of clear corneal cataract incisions demonstrated by ocular coherence tomography // J. Cataract Refract. Surg. – 2007. – Vol. 33. – № 1. – P. 94-97.

Д.А. Немер

КОМПЛЕКСНОЕ ЛЕЧЕНИЕ БЛИЗОРУКОСТИ

Научные руководители – к.м.н., доц. Э.А. Латыпова,
к.м.н., асс. Газизова И.Р.
Кафедра офтальмологии с курсом ИПО
Башкирский государственный медицинский университет (Уфа, Россия)

D.A. Nemer

COMPLEX TREATMENT OF MYOPIA

Scientific Directors – Doc. Dr. E.A. Latypova; I.R. Gazizova, MD, PhD
Department of Ophthalmology
Bashkir State Medical University (Ufa, Russia)

Резюме. *В статье приведены результаты лечения приобретенной миопии с применением микропроцессорного аппарата и метода оптико-рефлекторных тренировок.*

Ключевые слова: *миопия, близорукость, КРОТА, ЭСОМ.*

Актуальность. Лечение прогрессирующей близорукости – одна из ведущих проблем современной офтальмологии.

Миопия является наиболее частой причиной (в 35–56% случаев) снижения зрительных функций у выпускников общеобразовательных учреждений. В то же время среди детей, начинающих учебу в школе, близорукость диагностируется всего лишь в 3-5 % [4].

Существующая тенденция к увеличению числа лиц с приобретенной близорукостью связана с активной урбанизацией, компьютеризацией и неуклонным ростом зрительных нагрузок. Ситуация осложняется еще и тем, что близорукость нередко проявляет склонность к прогрессированию, особенно у быстро растущих детей [3]. В свою очередь прогрессирование

миопии может привести к серьезным изменениям в глазу и существенной потере зрения.

Осложненная близорукость, приводящая к инвалидности, развивается у лиц работоспособного возраста, ограничивая их профессиональную пригодность [2].

В настоящее время общепризнана патогенетическая теория ослабленной аккомодации в прогрессировании близорукости [1]. Таким образом, проведение лечебно-профилактических мероприятий целесообразно направить на нормализацию работоспособности аккомодационного аппарата глаза и релаксацию цилиарной мышцы. Одним из патогенетически обоснованных методов лечения приобретенной близорукости являются оптико-рефлекторные тренировки.

Цель – изучить эффективность лечения приобретенной миопии с применением микропроцессорного аппарата и метода оптико-рефлекторных тренировок.

Материал и методы. Под нашим наблюдением находилось 13 детей (из них 8 мальчиков, 5 девочек) в возрасте 9-16 лет с установленным диагнозом миопии различной степени: слабой – у 6 детей, средней – у 4 и высокой степени – у 3. По способу лечения пациенты были распределены на 2 группы. В первой группе 8 детей получили лечение на аппаратах «КРОТА» и «ЭСОМ» первые 5 дней по программе №1 (длительность сеанса по 10 минут на каждом аппарате) и следующие 5 дней по программе №2 (длительность сеанса 20 минут).

Во второй группе наблюдались 5 детей, получавших оптико-рефлекторные тренировки: при близорукости слабой степени раскачка по Волкову В. В.; при близорукости средней и высокой степени тренировка со сменными линзами по Аветисову Э.С. В обеих группах детям были назначены ежедневные инстилляции ирифрина 2,5 % на ночь в течение 1 месяца.

Всем пациентам до и после лечения проводились: визометрия, рефрактометрия, определение резервов аккомодации, офтальмоскопия. Курс лечения из 10 сеансов проводился в диагностическом кабинете оптики АРС. Критериями улучшения функционального состояния органа зрения считали: повышение некорригированной остроты зрения, снижение степени субъективной коррекции, увеличение резервов относительной аккомодации (РОА).

Результаты. В первой группе у 4 детей с миопией слабой степени отмечалось повышение некорригированной остроты зрения на 0,2-0,3, субъективная коррекция уменьшилась в среднем на 0,75 Д, РОА возрос на 3,0Д. У 2 детей с миопией средней степени наблюдалось повышение некорригированной остроты зрения в среднем на 0,2, снижение субъективной коррекции в среднем на 1,25Д, РОА возрос в среднем на 5,0Д. С миопией высокой степени лечилось 2 детей, у которых зрение без коррекции улучшилось на 0,05, а субъективная коррекция уменьшилась на 0,5Д, РОА увеличился на 2,5Д.

Во второй группе получены следующие результаты лечения: при миопии слабой степени (2 детей) острота зрения повысилась в среднем на 0,1, субъективная коррекция снизилась в среднем на 0,5Д, РОА увеличился на 1,0Д; при миопии средней степени (2 детей) некорригированная острота зрения возросла в среднем на 0,1, субъективная коррекция снизилась в среднем на 0,5Д, РОА увеличился в среднем на 3,0Д. При миопии высокой степени (1 ребенок) острота зрения не изменилась, субъективная коррекция уменьшилась на 0,5Д, РОА увеличился на 0,5Д.

Анализируя результаты лечения, следует отметить, что в обеих группах терапия близорукости различной степени дала положительные результаты. Однако в первой группе получены более высокие результаты: наблюдалось повышение остроты зрения в среднем на 0,2, уменьшение субъективной коррекции в среднем на 1,0Д, а РОА возрос на 3,5Д, тогда как во второй группе при увеличении остроты зрения в среднем на 0,1 субъективная

коррекция снизилась на 0,5Д, а РОА повысился на 1,5Д. До лечения около 70% пациентов предъявляли астенопические жалобы. На фоне лечения отмечено уменьшение субъективных жалоб у 65 % пациентов, у 35 % они исчезли. Ухудшения зрения, патологических реакций во время лечения и осложнений, связанных с ним, в процессе терапии и последующего наблюдения пациентов не обнаружено.

Выводы. Комбинированное лечение приобретенной близорукости у детей с применением аппаратов «КРОТА» и «ЭСОМ» дает лучшие результаты по сравнению с оптико-рефлекторной тренировкой (раскачка по Волкову В.В., тренировка сменными линзами по Аветисову Э.С.) с одновременной инстилляцией ирифрина 2,5 % на ночь в обеих группах. В результате лечения на аппарате «КРОТА» и «ЭСОМ» существенно улучшились резервы аккомодации, повысилась острота зрения без коррекции и уменьшилась субъективная коррекция близорукости.

Литература.

1. Аветисов Э. С. Близорукость. М.: Медицина, 1999. – С. 25-30.
2. Либман Е.С. Слепота и инвалидность населения России // 8 съезд офтальмологов России. – М., 2005. – С. 78-79.
3. Жаров В.П., Швецова С. П. // Сб. науч.-практ. конф. - Уфа, 2009. - С. 159-160.
4. Петухов П. М., Медведев А.В. Ведущие факторы патогенеза школьной миопии, методы ее профилактики // Международная науч.-практич. конф. по офтальмохирургии «Восток-Запад»: сб. науч. тр. – Уфа, 2010. – С. 464-465.

В.А. Нурахунова, В.А. Дудков

АНАЛИЗ РЕЗУЛЬТАТОВ РЕНТГЕНКОНТРАСТИРОВАНИЯ НЕПРОХОДИМОСТИ СЛЕЗООТВОДЯЩЕГО АППАРАТА ГЛАЗА

Научный руководитель – к.м.н., доц. О.Г. Ульданов
Кафедра офтальмологии
Казахский национальный медицинский университет
им. С.Д. Асфендиярова (Алматы, Казахстан)

V.A. Nurakhunova, V.A. Dubkov

ANALYSIS OF THE RESULTS OF X-RAY CONTRAST STUDY OF LACRIMAL APPARATUS OBSTRUCTION

Scientific Director – Doc. Dr. O.G. Uldanov
Department of Ophthalmology
Kazakh National Medical University named after S.D. Asfendiyarov
(Almaty, Kazakhstan)

Резюме. *В статье освещены вопросы частоты встречаемости непроходимости различных отделов слезоотводящего аппарата глаза. Проведен анализ наличия данной патологии по данным рентгенологической лаборатории Казахского научно-исследовательского института глазных болезней (КазНИИГБ).*

Ключевые слова: *слезоотводящий аппарат глаза, непроходимость, промывание, частота встречаемости.*

Актуальность. Упорное слезотечение, возникающее при хроническом дакриоцистите или стенозе слезоотводящего аппарата глаза, не только вызывает неприятные ощущения (затуманивание зрения, мацерацию кожи и высокую вероятность присоединения вторичной инфекции), но и снижает трудоспособность. Лица, страдающие слезотечением, непригодны к

выполнению обязанностей в ряде профессий, при которых требуется высокое зрение. Слезотечение является эстетическим недостатком. Присоединение вторичной инфекции может привести к таким осложнениям как дакриоцистит, флегмона слезного мешка, которые представляют прямую опасность для глаза, и является абсолютным противопоказанием для проведения плановых операций на глазном яблоке.

Особенности строения слезоотводящих путей таковы, что они предрасположены к сужению или закупорке просвета даже от небольшого набухания слизистой оболочки (травмы, заболевания ЛОР-органов).

По данным литературы, заболевания слезоотводящих путей встречаются у 10% амбулаторных и более чем у 7% стационарных глазных больных. В случае непроходимости данные больные направляются на рентгенконтрастирование слезных путей для определения тактики лечения. Практическое применение данной работы заключается в дальнейшей разработке новых фармакологических препаратов, влияющих на восстановление проходимости различных отделов слезоотводящего аппарата глаза.

Однако данных о частоте встречаемости патологии различных отделов слезоотводящего аппарата глаза в литературных источниках крайне мало и они противоречивы.

Целью исследования явилось изучение частоты непроходимости слезоотводящего аппарата глаза.

Материалы и методы. Изучены 1501 рентгенснимок слезоотводящих путей с введением рентгенконтрастного вещества у 1039 пациентов, прошедших обследование в рентгенологической лаборатории КазНИИГБ в 2010-2012 годах.

Результаты. В период с 2010 по 2012 гг. в КазНИИГБ было проведено рентгенологическое исследование слезоотводящего аппарата глаза с введением рентгенконтрастных препаратов 1039 пациентам (1501 глаз) в возрасте от 1 года до 85 лет (табл. 1).

Сужение в области соустья слезных канальцев со слезным мешком отмечалось у 40 пациентов (75 глаз – 5%). Частичная непроходимость в районе носослезного канала была зарегистрирована у 409 больных (574 глаза – 38,2%). У 568 пациентов (816 глаз – 54,4%) была диагностирована абсолютная непроходимость носослезного канала с резким увеличением слезного мешка. Данные пациенты были направлены на хирургическое лечение. В результате проведения рентгенконтрастирования у 22 пациентов (36 глаз – 2,4%) удалось достигнуть полной проходимости слезоотводящего аппарата.

Таблица 1

Распределение пациентов с непроходимостью слезоотводящих путей

	2010г.		2011г.		2012г.	
	Кол-во пациентов / глаз	%	Кол-во пациентов / глаз	%	Кол-во пациентов / глаз	%
Сужение в области соустья слезных канальцев со слезным мешком	13/26	5,5	13/24	4,7	14/25	4,9
Частичная непроходимость носо-слезного канала	92/130	27,4	159/243	47,3	158/201	39,3
Абсолютная непроходимость	229/308	64,8	172/234	45,5	167/274	53,5
Восстановление проходимости	7/11	2,3	7/13	2,5	8/12	2,3
Всего	341/475	100	351/514	100	347/512	100

Выводы. Наиболее часто, до 65%, встречается полная непроходимость слезоотводящего аппарата глаза. Поражение носо-слезного канала 38% случаев указывает на обязательную консультацию ЛОР-врача и в случаях оперативного лечения указывает на необходимость эндоназального операционного доступа. Сужение в области соустья слезных канальцев со слезным мешком, а также частичная непроходимость требуют разработки более эффективных фармакологических средств лечения. Рентгенконтрастирование является не только точным диагностическим

исследованием, но и в 2,4% позволяет полностью восстановить проходимость слезоотводящего аппарата глаза и избежать оперативного лечения.

Литература.

1. Астахов Ю.С., Рябова М.А., Кузнецова Н.Ю., Дерен К.А. Современные методы диагностики и лечения слезных органов. – М., 2005. – С. 41-45.
2. Белоглазов В.Г., Атькова Е.Л., Малаева Л.В., Чиненов И.М. Современные технологии диагностики и лечения в офтальмологии. – Махачкала, 2004. – С. 82-84.

Ч.Ф. Нургаянова, Е.И. Шапкина

ДИНАМИКА УРОВНЯ ГЛЮКОЗЫ В СЛЕЗЕ У БОЛЬНЫХ САХАРНЫМ ДИАБЕТОМ, СТРАДАЮЩИХ СИНДРОМОМ «СУХОГО ГЛАЗА»

Научный руководитель – к.м.н., асс. А.М. Нугуманова
Кафедра офтальмологии
Казанский государственный медицинский университет (Казань, Россия)

Ch.F. Nurgayanova, E.I. Shapkin

DYNAMICS OF GLUCOSE LEVEL IN THE TEAR AT THE PATIENTS WITH DIABETES SUFFERING FROM DRY EYE SYNDROME

Scientific Director – A.M. Nugumanova, MD, PhD
Department of Ophthalmology
Kazan State Medical University (Kazan, Russia)

Резюме. *Под нашим наблюдением находились больные с сахарным диабетом I и II типа. Всем пациентам определяли уровень глюкозы в слезной жидкости. В результате нашего исследования было выявлено, что распространенность ССГ составила 37%, уровень глюкозы в слезе у больных с СД, страдающих ССГ, составил 5,9±0,38 ммоль/л, на фоне лечения концентрация глюкозы в СЖ снижалась, однако не достигала физиологической нормы, особенно при ССГ.*

Ключевые слова: *синдром сухого глаза, сахарный диабет, слезная жидкость, глюкоза.*

Актуальность. В настоящее время одним из самых распространенных патологических состояний переднего отрезка глаза является синдром «сухого глаза» (ССГ), которому подвержены миллионы пациентов всех возрастов по всему миру. Им страдают от 7 до 33% населения. ССГ относится к

полиэтиологичным заболеваниям, факторами риска развития которого являются аутоиммунные заболевания и эндокринные дисфункции, в том числе сахарный диабет (СД). Одной из возможных причин развития ССГ при СД рассматривают повышение концентрации глюкозы в слезной жидкости (СЖ).

Цель исследования – изучение уровня глюкозы и слезной жидкости у больных с СД.

Материалы и методы. Уровень жидкости в СЖ определяли глюкозооксидантным методом на анализаторе «ФП-901М «Лабсистем». Были сформированы 3 группы больных: 1-я – здоровые лица (10 человек, 20 глаз), 2-я – больные СД (22 человека, 44 глаза), 3-я – больные СД с признаками ССГ (14 человек, 28 глаз). У всех обследуемых определяли уровень глюкозы в крови и в слезе. Во 2-ю и 3-ю группы вошли больные с СД 1 и 2 типа, находившиеся на стационарном лечении в МУЗ ГКБ №7 г. Казани в 2011-2012 г. Из них, мужчин было 15 (18-55 лет), женщин – 21 (24-60 лет).

Результаты. Распространенность ССГ у больных СД составила 37%. Первоначальный уровень глюкозы в крови в трех группах составлял: 4,2±0,2, 10,3±04 и 16,4±0,14 ммоль/л (P≤0,001), соответственно. После проведенного лечения концентрация глюкозы в крови снизилась до 5,0±0,2 во 2 группе и до 5,9±0,12 в 3-й (P≤0,001). Уровень глюкозы в СЖ составил в 1 -й группе 0,2±0,12, во 2-ой и 3-ей – 1,2±0,72 и 5,9±0,38 ммоль/л, соответственно. После лечения показатели глюкозы снизились во 2-ой группе в 2,3 раза, что составило 0,4±0,34 ммоль/л (P≤0,001), а в 3 -ей – в 5,3 раза (1,1±0,4 ммоль/л, P≤0,001), однако, не до нормы, что и обусловило развитие ССГ.

Выводы. Распространенность ССГ составила 37%. Уровень глюкозы в слезе у больных с СД, страдающих ССГ составил 5,9±0,38 ммоль/л. На фоне лечения, концентрация глюкозы в СЖ снижалась, однако не достигала физиологической нормы, особенно при ССГ.

К.Х. Оганисян

ТРАНСЭПИТЕЛИАЛЬНЫЙ КРОССЛИНКИНГ РОГОВИЧНОГО КОЛЛАГЕНА В ЛЕЧЕНИИ КЕРАТОКОНУСА

Научный руководитель – д.м.н., проф. Б.М. Азнабаев
Кафедра офтальмологии с курсом ИПО
Башкирский государственный медицинский университет (Уфа, Россия)

K.H. Oganisyan

TRANSEPITHELIAL CORNEAL CROSS-LINKING IN KERATOCONUS TREATMENT

Scientific Director – Prof. Dr. B.M. Aznabaev
Department of Ophthalmology
Bashkir State Medical University (Ufa, Russia)

Резюме. *Пациентам с кератоконусом, толщина роговицы которых составляла менее 400 микрон, был проведен кросслинкинг роговичного коллагена по модификации стандартной методики, заключающейся в проникновении рибофлавина в строму роговицы без деэпителизации роговицы посредством электрофореза. Преимуществом данного метода является отсутствие осложнений, сокращение времени операции и сроков реабилитации пациентов.*

Ключевые слова: *кросслинкинг, кератоконус, рибофлавин.*

Актуальность. Кросслинкинг роговичного коллагена с рибофлавином и ультрафиолетом – методика, направленная на укрепление роговичной ткани, где рибофлавин выступает в качестве фотосенсибилизатора, а ультрафиолетовое излучение способствует увеличению числа интра- и интерфибриллярных ковалентных связей, высвобождению свободных радикалов, которые индуцируют образование перекрестных связей между

молекулами коллагена [7]. Эта методика позволяет стабилизировать состояние роговицы, уменьшить ее рефракционную силу, степень нерегулярного астигматизма, являющегося результатом биомеханической неустойчивости роговицы. Основным показанием для проведения кросслинкинга является остановка прогрессирования эктазии роговицы как при кератоконусе, так и при пеллюцидной краевой дегенерации [6, 10].

В последнее время увеличилась частота так называемых вторичных кератоэктазий, обусловленных ранее проведенными кераторефракционными операциями, таких как лазерного in situ кератомилеза и фоторефракционной кератэктомии, характеризующихся прогрессирующим истончением роговицы и потерей некорригированной, а также корригированной остроты зрения [5].

Кросслинкинг роговичного коллагена не проводится при толщине роговицы менее 400 микрон, что связано с возможным цитотоксическим действием ультрафиолетового излучения на эндотелий роговицы, хрусталик и сетчатую оболочку [4, 8, 9]. Порог в 400 микрон ограничивает применение данного метода при развитых стадиях кератоэктазий, когда происходит прогрессирующее снижение толщины роговицы. В таких случаях решением являются модификации стандартной методики – трансэпителиальный кросслинкинг без удаления эпителия с предоперационным набуханием роговицы гипоосмолярным раствором рибофлавина с использованием ванночкового электрофореза [1, 2, 3].

Целью данного исследования является оценка эффективности и безопасности методики трансэпителиального кросслинкинга роговицы в лечении кератоконуса.

Материалы и методы. Под наблюдением находились 67 пациентов (67 глаз) с диагнозом кератоконус, обратившихся в Уфимский НИИ глазных болезней в период с января по июнь 2012 года. Критериями включения в данное исследование являлось зарегистрированное прогрессирование

кератоконуса за последние 12 месяцев и толщина роговицы менее 400 микрон в наиболее тонком участке.

Прогрессирование определялось как увеличение рефракции роговицы при кератометрии на 1,0 D и более за последние 12 месяцев и ухудшение зрения пациента за этот период при исключении других возможных нероговичных причин.

Критериями исключения явились помутнения роговицы, предшествующие глазные операции, воспалительные заболевания глаз, аутоиммунные процессы, беременность и лактация.

До процедуры всем пациентам была проведена визометрия, биомикроскопия, кератотопография (Nidek OPD-scan, Japan), толщина роговицы определена оптическим когерентным томографом (OCT Visante, Carl Zeiss). Состояние эндотелия оценивалось с помощью конфокальной микроскопии на аппарате Heidelberg HRT-III (Германия).

Трансэпителиальный кросслинкинг проводился после предварительного насыщения роговицы рибофлавином. Для этого в процедурном кабинете пациент получал ванночковый электрофорез с силой тока до 1,0 мА в течение 10 минут. О насыщенности роговицы рибофлавином судили при осмотре за щелевой лампой под синим кобальтовым светофильтром. Затем проводили облучение роговицы аппаратом «УФалинк» (370 нм, 3 мВт/см^2, 11мА) в течение 6 интервалов по 5 минут с одновременной инстилляцией раствора «Декстралинк» без деэпителизации роговицы. Общее время экспозиции ультрафиолетового облучения составило 30 минут. В послеоперационном периоде пациенту закапывали антибактериальные и нестероидные противовоспалительные препараты в течение 7-10 дней.

Пациенты наблюдались на следующий день, через 1 неделю, через 1, 3, 6 месяцев после процедуры. Обследование также включало определение

остроты зрения (некорригированной и корригированной), биомикроскопию, кератотопографию, пахиметрию и конфокальную микроскопию.

Результаты. Под наблюдением находились 67 пациентов (67 глаз), средний возраст которых составлял 28,40 ± 10,5 лет. Ни в одном случае не наблюдались интра- и послеоперационные осложнения. Роговица была прозрачна в первый же день после процедуры.

Острота зрения без коррекции до трансэпителиального кросслинкинга составляла в среднем 0,25±0,05, через 1 месяц после операции повысилась до 0,30±0,04, через 3 месяца составляла 0,45±0,05, к 6 месяцу – 0,65±0,09. Острота зрения с коррекцией до операции была в среднем 0,66±0,04, в послеоперационном периоде к 1 месяцу повысилась до 0,74±0,05, к 3 месяцам составила 0,78±0,07, а к 6 месяцам – 0,80 ±0,09.

В послеоперационном периоде наблюдалось уменьшение кривизны роговицы на верхушке эктазии по данным кератотопографии: максимальная величина преломляющей силы роговицы по двум главным меридианам (Kmax) снизилась на 4,30±1,6 D через месяц после процедуры, на 5,6±0,8 спустя 6 месяцев.

При исследовании пахиметрических карт в течение месяца после процедуры отмечалось увеличение толщины роговицы на 6-12 микрон в месте проведения облучения. В дальнейшем происходило постепенное уменьшение толщины роговицы в среднем на 30,06±0,14 микрон.

При конфокальной микроскопии не выявлено изменений эндотелиальных клеток роговицы, как количественных, так и качественных.

Выводы. Таким образом, увеличение остроты зрения от 0,25±0,05 до 0,65±0,09, уменьшение рефракционной силы роговицы на 5,60±0,8 к шестому месяцу и отсутствие изменений эндотелиальных клеток роговицы после процедуры доказывает безопасность и эффективность трансэпителиального кросслинкинга при кератоконусе с толщиной роговицы менее 400 микрон и может использоваться у пациентов с развитыми стадиями заболевания.

Литература.

1. Бикбов М.М., Халимов А.Р., Бикбова Г.М. и др. Офтальмологическое средство для УФ-кросслинкинга // Международная научно-практическая конф. по офтальмохирургии «Восток-Запад». – Уфа, 2010. – С. 70-71.
2. Бикбова Г.М., Халимов А.Р., Баймухаметов Н.Э. // Актуальные проблемы офтальмологии – 2010: V Всерос. науч. конф. молодых ученых. – М., 2010. С. 28-30.
3. Hafezi F., Mrochen M., Iseli H.P., Seiler T. Collagen crosslinking with ultraviolet-A and hypoosmolar riboflavin solution in thin corneas // J Cataract Refract Surg. – 2009. – Vol. 35. – P. 621-624.
4. Kymionis G.D., Portaliou D.M., Diakonis V.F., Kounis G.A., Panagopoulou S.I., Grentzelos M.A. Corneal collagen cross-linking with riboflavin and ultraviolet-A irradiation in patients with thin corneas // Am J Ophthalmol. – 2012. – Vol. 153. – P.24-28.
5. Spadea L. Collagen crosslinking for ectasia following photorefractive keratectomy performed in excimer laser-assisted keratoplasty for keratoconus // Eur J Ophthalmol. – 2012. – Vol. 22. – P. 274-277.
6. Spadea L. Corneal collagen cross-linking with riboflavin and UVA irradiation in pellucid marginal degeneration // J Refract Surg. – 2010. – Vol. 26. – P. 375-377.
7. Spoerl E., Huhle M., Seiler T. Induction of cross-links in corneal tissue // Exp Eye Res. – 1998. – Vol. 66. – P. 97-103.
8. Spoerl E., Mrochen M., Sliney D., et al. Safety of UVA riboflavin crosslinking of the cornea // Cornea. – 2007. – Vol. 26. – P. 385-389.
9. Wollensak G. Crosslinking treatment of progressive keratoconus: new hope // Curr Opin Ophthalmol. – 2006. – Vol. 17. – P. 356-360.
10. Wollensak G., Spoerl E., Seiler T. Riboflavin/ultraviolet-A-induced collagen crosslinking for the treatment of keratoconus // Am J Ophthalmol. – 2003. – Vol. 135. – P. 620-627.

К.И. Пасынкова

ЛЕЧЕНИЕ ОСЛОЖНЕННЫХ ФОРМ АКАНТАМЕБНОГО КЕРАТИТА

Научный руководитель – к.м.н., асс. И.Р. Газизова
Кафедра офтальмологии с курсом ИПО
Башкирский государственный медицинский университет (Уфа, Россия)

K.I. Pasynkova

TREATMENT OF ACANTHAMOEBA KERATITIS COMPLICATED FORMS

Scientific Director – I.R. Gazizova, MD, PhD
Department of Ophthalmology
Bashkir State Medical University (Ufa, Russia)

Резюме. *В последние годы значительно увеличилось количество кератитов, вызванных Acanthamoeba castellani. Медленное развитие заболевания, слабые возможности диагностики и трудности химиотерапии приводят к тому, что распознаются они обычно в далеко зашедших случаях или после кератопластики. В большинстве случаев поставить диагноз и назначить правильное этиотропное лечение невозможно. Вследствие всего этого ведется поиск оптимальных и наиболее точных, информативных методов диагностики и эффективных, безопасных способов лечения акантамебного кератита.*

Ключевые слова: *акантамебный кератит, мягкие контактные линзы, абсцедирование, донорская роговица, биопокрытие, бельмо.*

Актуальность. По данным мировой литературы ношение контактных линз является фактором риска развития кератитов. Пространство между роговицей и контактной линзой является благоприятным для жизнедеятельности патогенных микроорганизмов [6]. Особого внимания

заслуживают сведения о том, что с линзами связано до 85-86% акантамебных кератитов [1, 2]. В последние годы значительно увеличилось количество кератитов, вызванных Acanthamoeba castellani. Прежде всего, это обусловлено совершенствованием мягких контактных линз, возможностью длительного их использования, а в связи с этим все более широкой распространенностью их, особенно у лиц молодого возраста. Кроме того, более частому развитию данного кератита способствуют несоблюдение гигиены, использование некачественных или самодельных растворов, ношение контактных линз при купании в загрязненных водоемах, бассейнах. Также заболевание может развиться и в результате травмирования роговицы, не связанного с ношением линз [6]. Акантамебный кератит характеризуется медленным развитием, присоединением вторичной инфекции [7], постепенным снижением местного иммунитета и формированием серьезного грозного осложнения – язвы роговицы. Благодаря способности акантамебы образовывать цисты, лечение данного кератита представляет огромные трудности. Акантамебному кератиту не свойственно спонтанное заживление. Также следует отметить, что в практическом плане заслуживают внимания исследования, выявившие вторичную бактериальную инфекцию при акантамебном кератите от 10 [2] до 58% больных [4]. Это позволило предположить, что вторичная микрофлора играет патогенетическую роль в развитии акантамебного кератита: бактерии являются источником питания для амеб до тех пор, пока некроз стромы не сделает доступным для питания продукты разрушения роговицы [5]. Медленное развитие заболевания, слабые возможности диагностики и трудности химиотерапии приводят к тому, что распознаются они обычно в далеко зашедших случаях или после кератопластики [3].

В большинстве случаев поставить диагноз и назначить правильное этиотропное лечение невозможно. Вследствие всего этого ведется поиск

оптимальных и наиболее точных, информативных методов диагностики и эффективных, безопасных способов лечения акантамебного кератита.

Целью данного исследования было провести клинический анализ результатов лечения осложненных форм акантамебного кератита.

Материалы и методы. Под нашим наблюдением находилось 5 пациентов с классическими симптомами акантамебного кератита. У всех больных заболевание началось с ношения контактных линз. В дебюте заболевания больные предъявляли жалобы, связанные с раздражением роговицы (эрозия, микротравмы): слезотечение и ощущение инородного тела в глазу. Впоследствии инфекция быстро прогрессировала, нарастали отек и инфильтрация роговицы, формировался характерный признак – абсцесс роговицы в виде эксцентрично расположенного кольцевидного образования. При микроскопии мазка с конъюнктивы были обнаружены стафилококки. Назначено мощное антибактериальное лечение. Мазок с конъюнктивы становился стерильным, а инфильтрат роговицы становился больше, роговичный синдром возрастал, резко снижалась острота зрения до сотых долей. Таким образом, положительная динамика отмечалась лишь в лабораторных исследованиях. Длительное назначение антибактериальных (аминогликозиды, фторхинолоны, пропамидин, хлоргексидин), противогрибковых (кетоконазол, итраконазол), противовоспалительных и иммуномодулирующих препаратов не приводило к полному выздоровлению. На короткий период нивелировались признаки воспаления вследствие временной эпителизации роговицы

Нами была предпринята попытка туширования язвы роговицы спиртовым раствором йода. В 3 случаях данная процедура привела к хорошим результатам – инфильтрат рассосался, роговица просветлялась, роговичный синдром спадал, острота зрения восстановилась от 0,08 до 0,1 с коррекцией. Низкое зрение было из-за стойкого помутнения в виде облачка.

В 2 случаях кератит осложнился абсцедированием, возникла угроза перфорации роговицы, несмотря на проводимое мощное антибактериальное лечение. Данным пациентам было проведено хирургическое лечение – биологическое покрытие донорской роговицей. Послеоперационный период протекал без особенностей, глаз успокаивался, под трансплантатом визуализировался инфильтрат с тенденцией к рассасыванию. Больные быстро шли на поправку и были выписаны без признаков воспаления глазного яблока.

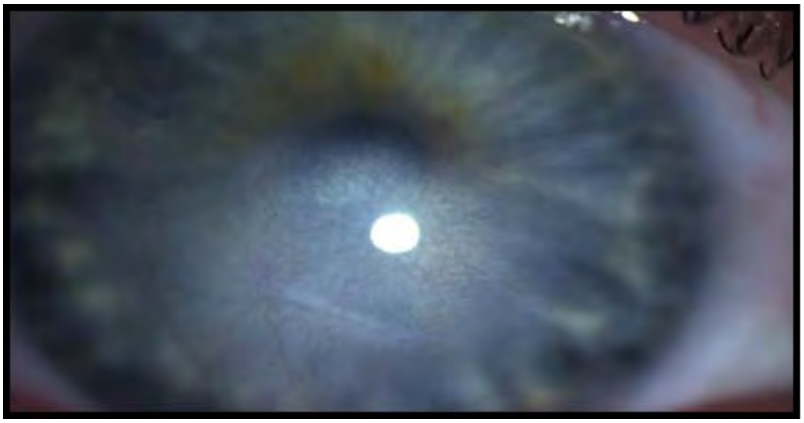

Рис. 1. Пациентка К., 30 лет, перенесшая акантамебный кератит, осложненный абсцедированием, состояние после биопокрытия донорской роговицей.

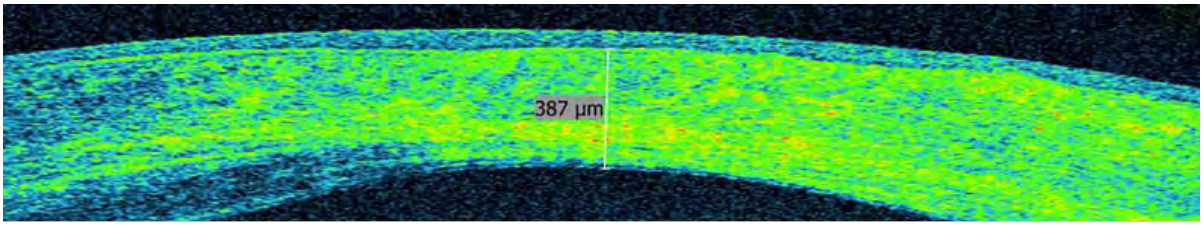

Рис. 2. Пациентка К., 30 лет, перенесшая акантамебный кератит, осложненный абсцедированием, состояние после биопокрытия донорской роговицей. ОСТ-исследование роговицы на аппарате Optopol SOCT Copernicus HR.

При наблюдении в поздние сроки у одной пациентки трансплантат самопроизвольно отошел, и на роговице осталось помутнение в виде облачка, которое продолжало рассасываться, острота зрения через год наблюдения составила 0,1 с коррекцией. У второй пациентки произошло полное сращение донорского биологического покрытия с роговицей реципиента и через год обследования наблюдали обширное деформированное васкуляризованное

бельмо роговицы. Была рекомендована операция сквозной кератопластики с оптической целью.

Выводы. Таким образом, наш опыт лечения акантамебных кератитов показал, что в настоящее время не разработаны и не внедрены в клиническую практику доступные методы диагностики протозойных инфекций глаз и медикаментозных препаратов для этиотропного их лечения. Для симптоматической терапии можно назначать туширование дна акантамебной язвы спиртовым раствором йода, т.к. в более чем половине случаев по нашим наблюдениям данная процедура привела к положительным результатам. В осложненных случаях можно использовать биологическое покрытие, как альтернативу сквозной кератопластике с целью сохранения структуры роговицы. В позднем послеоперационном периоде обязательно динамическое наблюдение данных больных и при сращении донорского материала с роговицей реципиента, попытаться вызвать самопроизвольное отторжение биопокрытия, во избежание образования грубого бельма роговицы.

Литература.

1. Кононенко Л.А., Майчук Ю.Ф. // Современные проблемы офтальмологии. Иркутск, 1998. – С. 317-319.
2. Dart J.K.G. // Community Eye Health. – 1995. – Vol. 8. – P. 2-3.
3. Ficker L.A., Kirkness C., Wright P. // Ophthalmology. – 1993. – Vol. 100 (1). – P. 105-109.
4. Bacon A.S., Frazer D.G., Dart J.K., et al. // Eye. – 1993. – Vol. 7 (7). – P. 719-725.
5. Kaufman H.E., Barron B.A., McDonald M.B. // Cornea. Churchill Livingstone. 1997.
6. Азнабаев Б.М., Алимбекова З.Ф., Мухамадеев Т.Р., Габбасов А.Р. Лазерная сканирующая томография глаза: передний и задний сегмент. - М.: Август Борг, 2008. 221 с.
7. Майчук Д.Ю., Чилингарян Л.Б., Кишкин Ю.И., Майчук Н.В., Хирургическое лечение акантамебного кератита методом фототерапевтической кератоэктомии. // Офтальмохирургия. № 6. 2010.

Т.О. Прилукова

АНАЛИЗ ДЕЯТЕЛЬНОСТИ ЭКСТРЕННОГО КАБИНЕТА РОКБ МЗ УР ПО ОЖОГАМ ГЛАЗ ПО ДАННЫМ УЧЕТНЫХ ЖУРНАЛОВ ЗА ПЕРИОД С 31.11.12 г. ПО 22.02.13 г.

Научный руководитель – к.м.н., доц. А.В. Корепанов
Кафедра офтальмологии
Ижевская государственная медицинская академия (Ижевск, Россия)

T.O. Prilukova

ACTIVITY ANALYSIS OF EMERGENCY ROOM OF ROCH MPH UR ON EYE BURNS ACCORDING TO THE REGISTER DATA FROM 31.11.12 TO 22.02.13

Scientific Director – Doc. Dr. A.V. Korepanov
Department of Ophthalmology
Izhevsk State Medical Academy (Izhevsk, Russia)

Резюме. *В статье приведен анализ деятельности экстренного кабинета РОКБ МЗ УР по ожогам глаз по данным учетных журналов за период с 31.11.12 г по 22.02.13 г.*

Ключевые слова: *глазной травматизм, ожоговый травматизм.*

Актуальность. Глазной травматизм в России занимает одно из лидирующих мест среди наиболее часто встречающихся причин инвалидизации населения (15% случаев глазных травм или ожогов глаз заканчивается снижением зрения более чем на 30%, либо полной потерей зрения). По данным Центрального научно-исследовательского института экспертизы трудоспособности и организации труда инвалидов в 86,5% случаев повреждения глаз происходят в условиях производства, в частности у 71% рабочих, занятых обработкой металла. Больные с травмами глаз

занимают от 18 до 32% коечного фонда офтальмологических стационаров. В среднем по стране число травм, требующих госпитализации, составляет около 40 на 100 000 населения.

По прежнему, главной причиной глазного травматизма является нарушение правил техники безопасности на производстве. Но также в последнее время на лидирующие позиции стал выходить бытовой травматизм. В связи с этим проблема ожогового травматизма привлекает к себе все большее внимание и сохраняет свою актуальность.

Цель. Изучить обращаемость в экстренный кабинет РОКБ МЗ УР для анализа структуры ожогового травматизма в целях наиболее рационального лечения и разработки мер профилактики инвалидности.

Материалы и методы. Проведен анализ деятельности экстренного кабинета РОКБ МЗ УР по ожогам глаз по данным учетных журналов за период с 31.11.12г по 22.02.13г. Были разобраны 510 зарегистрированных случаев обращения в экстренный кабинет РОКБ.

Результаты. Результаты исследования представлены в таблицах и диаграммах.

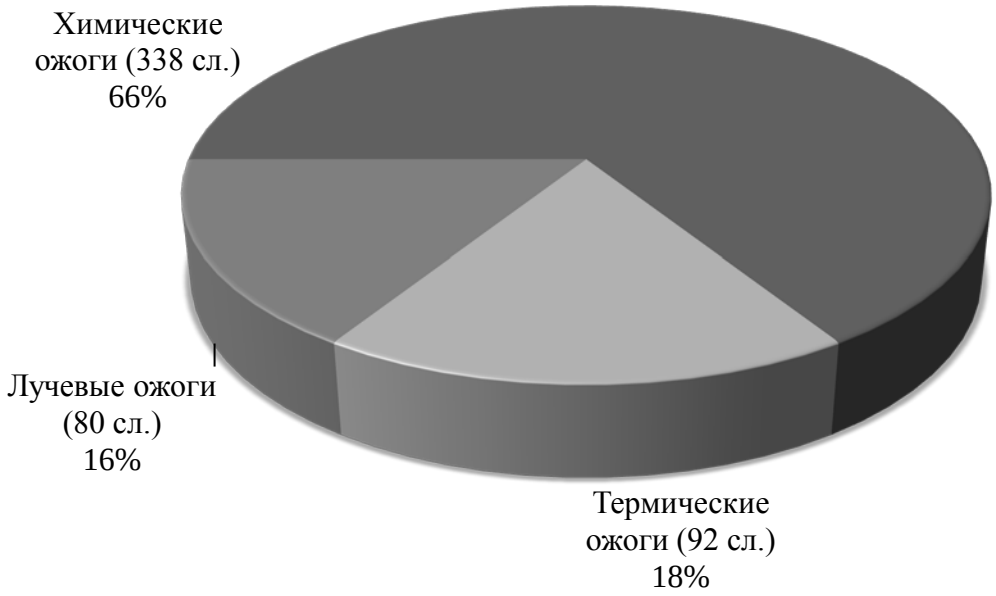

Рисунок 1. Виды ожогов.

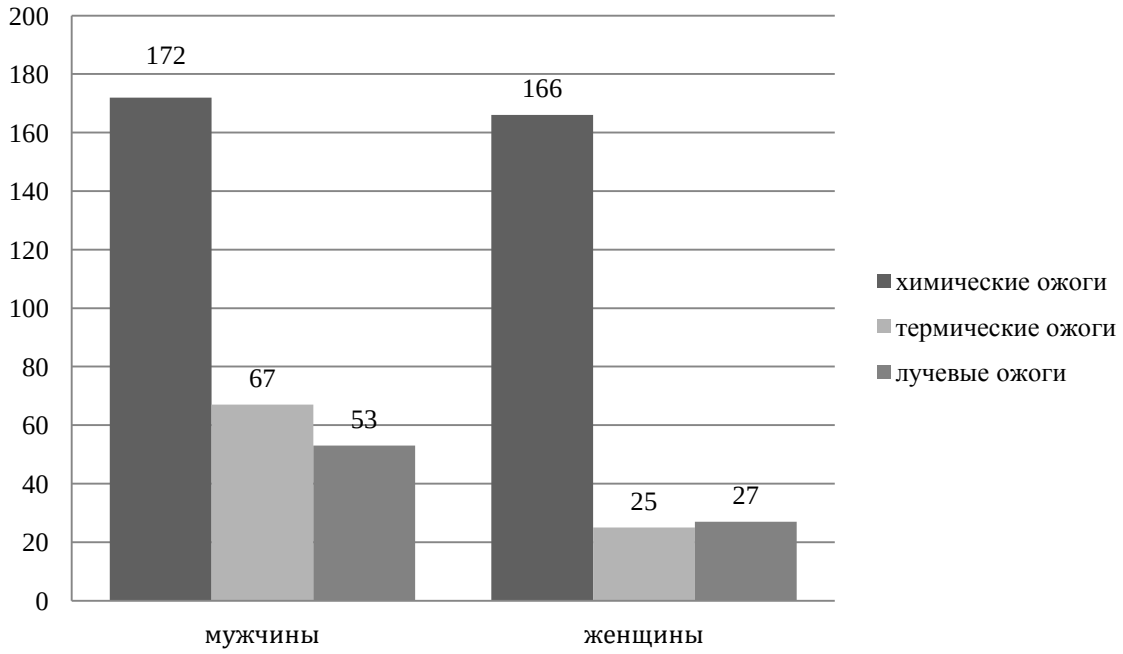

Рисунок 2. Распределение ожогов по полу

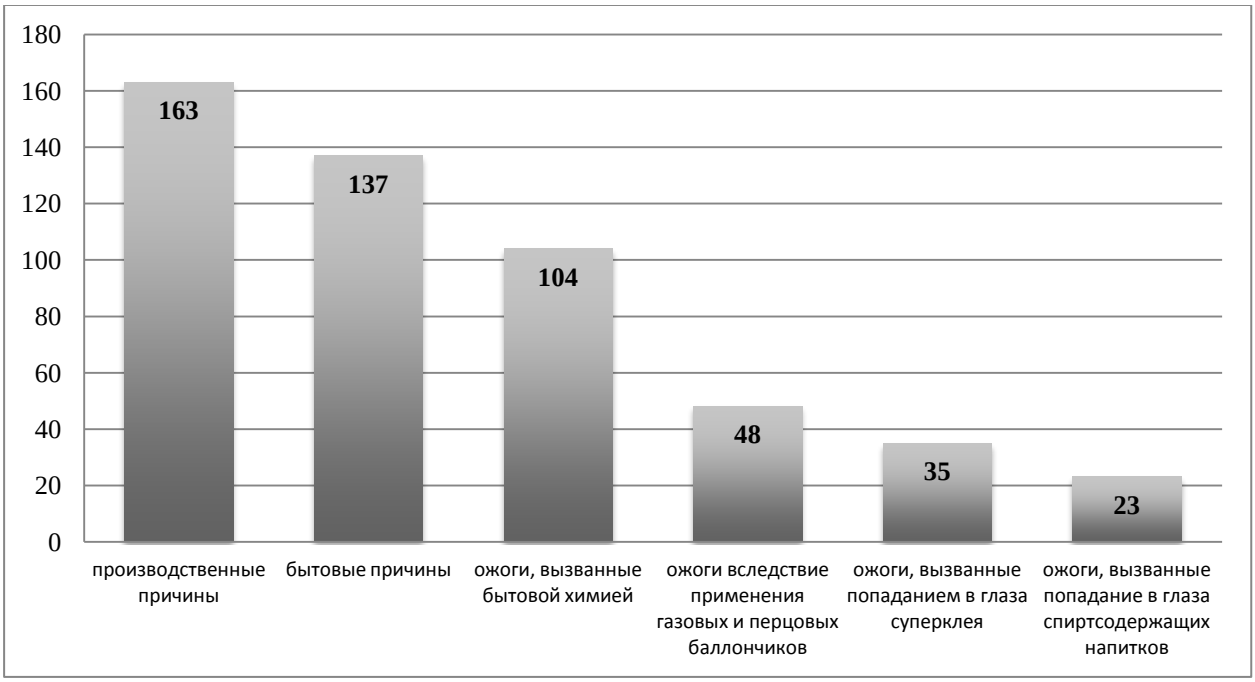

Рисунок 3. Причины ожогов.

Таблица 1

Структура производственных причин ожогов

Производственные ожоги	Количество случаев
Всего	163
Сварочные работы	57
Взрыв аккумулятора	13
Попадание в глаза кислоты	11
Попадание в глаза щелочи	8
Прочие причины	74

Таблица № 2

Структура бытовых причин ожогов

Бытовые причины	Количество случаев
Всего	241
Чистящие и моющие средства	67
Косметические средства	53
Краска для ресниц и волос	21
Нашатырный спирт	13
Прочие причины	87

Таблица № 3

Структура в зависимости от степени тяжести

Степень тяжести	Количество случаев
I – II степень	476 (93,4 %)
II – III степень	29 (5,6 %)
IV степень	5 (1 %)
Сочетанные ожоги (с поражением лица)	28
Госпитализированные	33

Выводы. Статистические результаты анализа структуры ожогового травматизма по обращаемости в экстренный кабинет РОКБ МЗ УР совпали с общероссийской тенденцией к преобладанию бытового травматизма в сравнении с лидирующим в прежние годы производственным ожоговым травматизмом. Прежде всего, данную ситуацию можно объяснить несоблюдением техники безопасности, не столько в производственной и профессиональной деятельности, сколько в повседневном использовании различной бытовой химии и косметических средств.

И.С. Ребриков

ЭФФЕКТИВНОСТЬ ПРОГНОЗИРОВАНИЯ ИСХОДОВ ОТКРЫТОЙ ТРАВМЫ ГЛАЗА С ПОМОЩЬЮ ИНДИКАТОРА USEIR

Научный руководитель – к.м.н., доц. Бобыкин Е.В.
Кафедра офтальмологии
Уральская государственная медицинская академия (Екатеринбург, Россия)

I.S. Rebrikov

PREDICTING EFFICIENCY OF OPEN EYE INJURY OUTCOMES BY USEIR INDICATOR

Scientific Director – Doc. Dr. E.V. Bobykin
Department of Ophthalmology
Ural State Medical Academy (Yekaterinburg, Russia)

Резюме. *Открытые травмы глазного яблока (ОТГ) являются наиболее тяжёлыми механическими повреждениями и зачастую приводят к слепоте и слабовидению. В офтальмотравматологии практически не используется определение степени тяжести ОТГ с достоверным обоснованием и прогнозированием исхода повреждения. Нами проведён ретроспективный анализ лечения 245 пациентов с расчётом прогноза остроты зрения с помощью индикатора USEIR (United States Eye Injury Registry). Доказаны доступность практического применения методики и её эффективность (72,5-84,2%) в сроки до 1 года с момента повреждения.*

Ключевые слова: *открытая травма глаза, прогноз, USEIR.*

Актуальность. Механические повреждения глазного яблока с нарушением целостности его фиброзной оболочки традиционно расцениваются как грозные патологические состояния, зачастую приводящие к слепоте и слабовидению [1, 2, 5]. В соответствии с международной

терминологией (Birmingham Eye Trauma terminology, BETT, 1998) такие травмы определяются как «открытая травма глаза» (ОТГ). Исходы ОТГ варьируют в широких пределах – от полного восстановления зрительных функций до функциональной или анатомической гибели глаза. Прогноз «зависит от локализации, степени тяжести повреждения внутренних оболочек, а также от сроков поступления пострадавшего в стационар, качества хирургической и медикаментозной терапии» [1]. При этом, несмотря на безусловную важность прогностической информации для врача и для пострадавшего [4], в офтальмологии практически не используется определение степени тяжести ОТГ с достоверным обоснованием и прогнозированием исхода повреждения.

Цель исследования – изучить возможность и эффективность применения индикатора тяжести травмы USEIR для прогнозирования функциональных исходов открытой травмы глаза в условиях Свердловского областного офтальмотравматологического центра.

Материал и методы. Проведён ретроспективный анализ историй болезни пациентов, получавших лечение (первичная госпитализация) по поводу ОТГ в стационаре специализированного центра на базе МБУ ЦГКБ №23 г. Екатеринбурга в 2011 г., с последующим расчётом индекса тяжести травмы глаза (ИТТГ) по индикатору USEIR и сравнением полученного прогноза с фактическими результатами остроты зрения. В исследуемую группу вошли 245 пациентов (216 мужчин и 29 женщин) в возрасте от 5 до 96 лет (средний – 38,0 года). Распределение по нозологиям (по классификации Б.Л. Поляка): проникающее ранение роговицы – 117 случаев (47,8%), проникающее ранение склеры и роговично-склеральное – по 39 (15,9%), контузионный разрыв роговицы – 23 (9,4%), контузионный разрыв склеры – 15 (6,1%), сквозное ранение и разрушение глаза – по 5 (2%), множественные проникающие раны – 2 (0,8%) [3].

Прогноз исхода травм определяли по шкале USEIR (United States Eye Injury Registry), разработанной после изучения свыше 2500 случаев ОТГ [4]: на основании остроты зрения при поступлении и пяти анатомических признаков (разрыв или разрушение глаза, эндофтальмит, перфорационное повреждение, отслойка сетчатки, дефект афферентной зрачковой реакции) проводили подсчёт баллов ИТТГ с последующим их преобразованием в вероятность различных функциональных исходов. Полученный прогноз сравнивали с фактической остротой зрения пациентов в различные сроки: при выписке из стационара, на этапе реабилитации через 1, 3, 6, 9 и 12 месяцев с момента получения травмы (анализ амбулаторных карт в кабинете реабилитации травмы глаза поликлиники МБУ ЦГКБ №23). Анализ результатов исследования проводился при помощи персонального компьютера IBM PC с использованием статистического программного пакета NCSS&PASS 2001. Для проверки статистических гипотез использовался непараметрический критерий – χ^2. Статистические гипотезы считались подтвержденными при уровне значимости $p<0,05$.

Таблица 1

Подсчёт индексов тяжести открытой травмы глаза (USEIR)

Определяющие факторы	Варианты	Оценка сохранности (баллы)
Зрение при первом обследовании после травмы	Нуль	60
	Светоощущение, движение руки	70
	0,005-0,095	80
	0,1-0,4	90
	>0,5	100
Патологические находки	Разрыв (разрушение глаза)	-23
	Эндофтальмит	-17
	Перфорирующее повреждение	-14
	Отслойка сетчатки	-11
	Дефект афферентной зрачковой реакции	-10

Результаты. При госпитализации в исследуемой группе острота зрения составила: 0 («нуль») – в 38 случаях, светоощущение – в 91, от 0,005

до 0,095 – у 51 пациента, от 0,1 до 0,4 – у 35, более 0,5 – у 29 человек. Патологические находки, учитывающиеся при оценке ИТТГ, распределились следующим образом: разрывы (разрушение глазного яблока по Б.Л. Поляку) были выявлены у 4 пациентов, эндофтальмит – в 15 случаях, перфорирующее повреждение (сквозное ранение) – у 5 больных, дефект афферентной зрачковой реакции определялся у 157 больных, отслойка сетчатки не встречалась. После подсчёта ИТТГ было проведено сравнение полученных результатов со шкалой USEIR: в левой части таблицы 2 представлена вероятность визуального исхода ОТГ в зависимости от индекса её тяжести, а в правой части – данные остроты зрения пациентов исследуемой группы при выписке из стационара.

Таблица 2

Распределение пациентов с ОТГ по ожидаемой (USEIR) и фактической (собственные данные) остроте зрения

Контроль (данные USEIR, n>2500)							Исследование (собственные данные, n=245)					
Сумма баллов	ИТТГ	Ожидаемая острота зрения (%)					Количество случаев	Фактическая острота зрения при выписке (%)				
		нуль	свето-ощу-щение	0,005-0,095	0,1-0,4	>0,5		нуль	свето-ощу-щение	0,005-0,095	0,1-0,4	>0,5
0-44	1	74%	15%	7%	3%	1%	13	54%	39%	0%	7%	0%
45-65	2	27%	26%	18%	15%	15%	102	23%	33%	21%	16%	7%
66-80	3	2%	11%	15%	31%	41%	78	0%	12%	20%	44%	26%
81-91	4	1%	2%	3%	22%	73%	30	0%	0%	0%	37%	63%
92-100	5	0%	1%	1%	5%	94%	22	0%	0%	0%	0%	100%

Визуальное сравнение данных демонстрирует высокую степень соответствия между предполагаемыми и фактическими исходами. Для большей объективности мы оценили вероятность распределения пациентов исследуемой группы в один из двух наиболее вероятных столбцов шкалы USEIR (при ИТТГ 1, 2 – «нуль» и «светоощущение», при ИТТГ 3, 4, 5 – 0,1-0,4 и >0,5): прогнозируемая острота зрения совпала с фактической при

выписке в 72,5% случаев, оказалась меньше – в 9,5%, оказалась больше – у 18% пациентов.

Таблица 3

Сравнение фактической и ожидаемой остроты зрения на этапе реабилитации

Сравнение остроты зрения	При выписке		Через 1 месяц		Через 3 месяца		Через 6 месяцев		Через 9 месяцев		Через 12 месяцев	
	Абс.	%*	Абс.	%*	Абс.	%*	Абс.	%*	Абс.	%*	Абс.	%*
$ОЗ_ф = ОЗ_{пр}$	177	72,5	137	80,6	114	82,0	48	84,2	22	81,5	13	76,5
$ОЗ_ф > ОЗ_{пр}$	44	18,0	14	8,2	14	10,0	4	7,0	2	7,4	1	5,8
$ОЗ_ф < ОЗ_{пр}$	23	9,5	19	11,2	11	8,0	5	8,8	3	11,1	3	17,6
Всего	245 (100%)**		170 (69,4%)**		139 (56,7%)**		57 (23,3%)**		27 (11%,0)**		17 (6,9%)**	

$ОЗ_ф$ - фактическая острота зрения, $ОЗ_{пр}$ - прогнозируемая острота зрения, полученная при подсчете ИТТГ; * - от числа пациентов, вошедших в группу исследования на данном этапе анализа, ** - от числа пациентов, вошедших в группу исследования на момент начала исследования.

Затем было проведено сравнение полученного прогноза с данными об остроте зрения пациентов, продолжавших лечение на этапе реабилитации, в сроки 1, 3, 6, 9 и 12 месяцев с момента получения травмы (табл. 3). Фактическая острота зрения соответствовала прогнозируемой примерно в 80% случаев на протяжении всех 12 месяцев наблюдения. Статистический анализ показал отсутствие достоверных различий ($p>0,05$), несмотря на количественные и качественные изменения исследуемой группы, что подтверждает эффективность методики. Отмечена тенденция к наибольшему количеству верных прогнозов (81,5-84,2%) в сроки 3, 6 и 9 месяцев после травмы.

Выводы. Шкала подсчета индекса тяжести открытой травмы глаза, предложенная USEIR, не требует проведения дополнительных диагностических манипуляций и может применяться в клинической практике. Подтверждена высокая эффективность индикатора USEIR для прогнозирования функциональных исходов открытых травм глазного яблока в сроки до 1 года после получения травмы: на протяжении всего исследования прогнозируемая острота зрения соответствовала фактической у большинства пациентов (72,5-84,2%, $p>0,05$).

Литература.

1. Аветисов С.Э. Офтальмология: национальное руководство / Под ред. С.Э. Аветисова, Е.А. Егорова, Л.К. Мошетовой [и др.]. – М.: ГЭОТАР-Медиа, 2008. – 944 с.
2. Гундорова Р.А. Травмы глаза / Под общ. ред. Р.А. Гундоровой, В.В. Нероева, В.В. Кашникова. – М.: ГЭОТАР-Медиа, 2009. – 560 с.
3. Колесникова Е.И., Бобыкин Е.В., Ребриков И.С. Данные о распространённости и структуре открытой травмы глаза в Свердловской области по итогам 2011 года // В сб. XX науч.-практ. конф. офтальмологов по вопросам хирургического и консервативного лечения заболеваний органа зрения. – Екатеринбург: Издательский дом «Автограф», 2012. – С. 45-47.
4. Кун Ф. Травматология глазного яблока. М.: Логосфера, 2011. – 576 с.
5. Офтальмология. Клинические рекомендации / Под ред. Л.К. Мошетовой, А.П. Нестерова, Е.А. Егорова. – 2-е изд., испр. и доп. - М.: ГЭОТАР-Медиа, 2009. – 352 с.

О.О. Юдахина, А.М. Быстров

АНАЛИЗ ПРИЧИН ПОЗДНЕГО ЛЕЧЕНИЯ КАТАРАКТЫ НА ПРИМЕРЕ БОЛЬНЫХ С ФАКОГЕННОЙ ГЛАУКОМОЙ

Научный руководитель – д.м.н., проф. Е.А. Дроздова
Кафедра офтальмологии факультета последипломного
и дополнительного профессионального образования
Челябинская государственная медицинская академия
(Челябинск, Россия)

O.O. Yudakhina, A.M. Bistrov

ANALYSIS OF REASONS FOR LATE MEDICAL CARE FOR PEOPLE SUFFERING CATARACT ON EXAMPLE OF PATIENTS WITH PHACOGENIC GLAUCOMA

Scientific Director – Prof. Dr. E.A Drozdova
Department of Ophthalmology
Chelyabinsk State Medical Academy
(Chelyabinsk, Russia)

Резюме. *Несмотря на стремительное развитие хирургии катаракты все еще актуальна проблема осложнений ее позднего лечения.*
Ключевые слова: *факогенная глаукома,катаракта.*

Актуальность. Патология хрусталика занимает одно из ведущих мест в мире в структуре слепоты и слабовидения. Согласно данным статистики частота возрастной катаракты составляет 33 человека на 1000 населения. Несмотря на внедрение новых, высокоэффективных методов хирургического лечения, все еще актуальна проблема осложнений зрелой и перезрелой катаракты, например таких, как факогенная глаукома. Вторичную глаукому при патологии хрусталика разделяют на несколько видов: факолитическую

(при перезрелой старческой катаракте), факоморфическую (при набухании хрусталика) и факотопическую (при изменении положения хрусталика).

Целью нашего исследования явился анализ сроков получения медицинской помощи больными катарактой на примере пациентов с факогенной глаукомой.

Материалы и методы. Для достижения цели мы обследовали за период с 2010 по 2012 гг. в офтальмологическом отделении ГБУЗ ОКБ №3 (база кафедры офтальмологии факультета послевузовского и дополнительного профессионального образования ГБОУ ВПО ЧелГМА Минздрава России) 223 пациента с диагнозом факогенная глаукома. Из них 131 (58,7 %) пациент с факоморфической глаукомой, 67 (30,0%) с диагнозом факолитическая глаукома и 25 (11,3%) – факотопическая глаукома.

Клиническое обследование включало визометрию, биомикроскопию, гониоскопию, офтальмоскопию, тонометрию по Маклакову, периметрию. У всех больных кроме перечисленных методов обследования было выполнено эхографическое исследование.

Статистический анализ выполнялся с использованием электронных таблиц Excel. Количественные (интервальные) показатели обработаны методами описательной статистики и представлены в виде средней арифметической и ее стандартной ошибки (M±m).

Результаты. В результате исследования было выявлено, что возраст пациентов с факоморфической глаукомой варьировал от 53 до 92 лет, средний возраст составил 74,4±1,2. Из них жители города Челябинска – 62 (47,3%), жители других городов Челябинской области – 36 (27,5%), жители сельских районов – 31 (23,5%), жители Казахстана – 2 (1,7%). Среди пациентов с факолитической глаукомой возраст распределился от 54 до 89 лет, средний возраст – 75,4±1,4 лет. В городе Челябинске проживает 24 (35,8%) пациента, в других городах области – 24 (35,8%), в сельских районах – 19 (28,4%). При рассмотрении группы лиц с факотопической глаукомой

выяснилось, что возраст колеблется от 40 до 86 лет, средний возраст – 69,3±1,1. Проживают в городе Челябинске 14 (56%); в других городах Челябинской области – 6 (24%), в сельской местности – 5 (20%).

На момент поступления в отделение неотложной офтальмологической помощи пациенты предъявляли жалобы на снижение остроты зрения и выраженные боли в глазу, иногда в сочетании с болями в одноименной половине головы, тошнотой, рвотой.

В ходе сбора анамнеза выяснилось, что средний срок снижения зрения сильно отличается при разных видах глаукомы, так при факоморфической он колебался от 2 месяцев до 10 лет (в среднем 2,1±0,3 года). При факолитической глаукоме выявлено два показателя: средний срок снижения зрения – 6,5±1,0 лет (от 3 до 20 лет) и средний срок слепоты – 2,0±0,2 года (от 0,5 до 6 лет). Также было выявлено, что у 30% больных ранее было проведено оперативное лечение катаракты на втором глазу. А 55% имели катаракту на другом глазу разной стадии.

В таблице 1 представлено распределение пациентов по остроте зрения на момент поступления.

Таблица 1

Острота зрения при обращении у пациентов с факогенной глаукомой

	Ноль, 1/∞ pr.l.incertae	1/∞ p.l.certae	Движение тени у лица	0,03-0,1	0,2 и выше
Факоморфическая глаукома n=131	65(53%)	53(40,5%)	9(6,5%)		
Факолитическая глаукома n=67	51(76%)	14(20%)	2(4%)		
Факотопическая глаукома n=25	7(28%)	5(20%)	2(8%)	8(32%)	3(12%)

Анализ таблицы показывает, что на момент поступления 65% с факоморфической и 51% с факолитической глаукомой имели остроту зрения ноль, 53% и 14% соответственно - 1/∞ p.l.certae, и только 9% и 2% –

движение тени у лица. Это подтверждает данные анамнеза о длительном периоде снижения зрения и свидетельствует о позднем обращении пациентов за специализированной медицинской помощью и низкой вероятностью получения удовлетворительного зрения после удаления катаракты.

Выводы. Сроки снижения остроты зрения у пациентов достаточно велики, больше половины больных ослепли на пораженный глаз. Около 55% всех обративших жители области и сельской местности. Треть пациентов уже получали хирургическое лечение на втором глазу и предпочли на этом «остановиться». Все эти факты говорят о недоступности медицинской помощи для пациентов вследствие следующих причин: очереди в лечебных учреждениях, ограниченное число талонов к узкому специалисту, а также отсутствие квалифицированной помощи в сельской местности. Большое значение имеет также низкий уровень просвещенности населения в вопросах катаракты из-за отсутствия санпросветработы. В итоге увеличивается время пути пациента к офтальмологу, и как результат позднее лечение больных с катарактой.

Литература.

1. Веселовская З.Ф, Блюменталь М., Боброва Н.Ф. и др. Катаракта. Киев: Книга плюс, 2002. – 208 с.
2. Клинические рекомендации. Офтальмология / под ред. Л.К. Мошетовой, А.П. Нестерова, Е.А. Егорова. – М.: ГЭОТАР-Медиа, 2007. – 256 с.
3. Национальное руководство по глаукоме: для практикующих врачей / Под ред. Е.А Егорова, Ю.С Астахова, А.Г Щуко. – М.: ГЭОТАР-Медиа, 2011. – 217 с.

Н.А. Яковлева

АНАЛИЗ СТРУКТУРЫ БАКТЕРИАЛЬНЫХ КЕРАТИТОВ НА ПРИМЕРЕ ЯЗВ РОГОВИЦЫ

Научный руководитель – д.м.н., проф. А.Е. Апрелев
Кафедра офтальмологии
Оренбургская государственная медицинская академия (Оренбург, Россия)

N.A. Yakovleva

ANALYSIS OF THE STRUCTURE OF BACTERIAL KERATITIS IN THE CASE OF CORNEAL ULCERS

Scientific director – Prof. Dr. A.E. Aprelev
Orenburg State Medical Academy (Orenburg, Russia)

Резюме. *Проведен статистический анализ 134 случаев бактериальных язв роговицы, у пациентов областной больницы г. Оренбурга, находившихся на стационарном лечении в глазных отделениях в 2009-2011 гг. У пожилых пациентов выявлено повышение риска развития язвы роговицы и неблагоприятного исхода.*

Ключевые слова: *бактериальные кератиты, язва роговицы, анофтальм, эпителизация.*

Актуальность. Развитие рефракционной хирургии, применение роговичного доступа при операциях на переднем отрезке глаза, микротравматизм роговицы, длительное ношение контактных линз вносят определенное количество осложнений воспалительного характера в структуру инфекционных заболеваний глаз.

Бактериальный кератит занимает 2-е место по частоте после вирусных поражений роговицы, составляя 13-47% [7]. Заболевание является тяжелой патологией, приводящей к значительному понижению зрения, слепоте,

анатомической гибели глаза в 8-9% случаев, заканчивается энуклеацией в 23,7% и остается причиной инвалидизации в 25% случаев всей инвалидности по зрению [2, 5, 6].

Рост городов и урбанизация населения, его постоянная маятникообразная миграция, загрязнение окружающей среды, а также нередко бесконтрольное применение антибиотиков, иммунодепрессантов являются причиной снижения защитных механизмов системного и местного характера, смены микробных возбудителей, повышения роли оппортунистической, условно-патогенной микрофлоры в развитии воспалительных заболеваний глаз [9].

Среди бактериальных заболеваний глаз особого внимания заслуживает язва роговицы, относящаяся к числу тяжелых глазных болезней, трудно поддающаяся лечению и в большом проценте случаев заканчивающаяся значительным понижением остроты зрения. Тяжелые случаи язв могут приводить к перфорации и абсцессу роговицы, эндофтальмиту, панофтальмиту и потере глаза как органа [3, 10].

Распространенность гнойной язвы роговицы составляет 27,6% как первичная и 30,2% как вторичная инфекция роговицы [4].

Все вышеперечисленное объясняет необходимость изучения особенностей структуры и факторов риска для своевременной профилактики развития язвы роговицы, важность идентификации возбудителя для раннего назначения этиотропной терапии.

Цель – изучение структуры заболевания в Оренбургской области, основных факторов риска развития язвы роговицы и особенностей исхода.

Материалы и методы. Согласно поставленным целям, методом сплошной выборки в исследование включили 134 человека (134 глаза) мужского (76) и женского (58) пола, находившихся на стационарном лечении в глазных отделениях областной больницы г. Оренбурга с 2009 по 2011 гг. Возраст колебался от 21 до 97 лет. Для оценки функционального состояния

органа зрения применяли следующие методы диагностики: внешний осмотр, определение остроты зрения традиционными методами, биомикроскопия, офтальмоскопия, периметрия (для пациентов с диагнозом глаукома в анамнезе) и микробиологические методики (посев с поверхности язвы роговицы для определения этиологии и чувствительности возбудителя к антибиотикам). Исследования проводили до лечения и в день выписки пациента. При сборе анамнеза акцентировали внимание на давности развития заболевания, наличие факторов риска.

Все полученные данные подвергались статистической обработке программой Statistica 7.0 [8].

Результаты. Выделили две возрастные группы: до 60 лет включительно (средний возраст) и старше 60 лет (пожилой и старческий возраст). Средний возраст больных составил 64,1 ± 15,5 лет.

Распределение пациентов по полу и возрасту, представлено в табл. 1, из которой следует: в возрастной группе от 61 года выявлено наибольшее количество пациентов, преобладали больные мужского пола; практически одинаковое число мужчин и женщин в возрастной группе до 60 лет.

Таблица 1

Распределение пациентов по полу и возрасту (n=134).

Возрастная группа	Пол		Всего
	Мужской	Женский	
до 60 лет	29 (21,5±5%)	25 (18,5±5%)	54 (40±4%)
от 61 года	47 (35,2±5%)	33 (24,8±5%)	80 (60±4%)

Средний возраст пациентов по возрастным группам: в первой группе – 48,4 ± 10,6 лет, а во второй – 74,7 ± 6,7.

В связи с увеличением частоты оперативных офтальмологических вмешательств в анамнезе, наличием сопутствующих заболеваний глаз (синдром сухого глаза (ССГ), дистрофии роговицы, глаукома и т.д.) и соматической патологии, снижающей регенераторные возможности организма в целом, в т.ч. роговицы (сахарный диабет, ВИЧ), значительно

преобладает количество пациентов в возрастной группе от 61 года, что подтверждается данными таблицы 2.

Таблица 2

Наличие факторов риска у пациентов

Фактор риска	Возрастная группа		Итого
	до 60 лет	от 61 года	
Наличие факторов риска	34 (63±6%)	59 (73,7±5%)	93 (69,4±4%)
Отсутствие факторов риска	20 (37±6%)	21 (26,3±5%)	41 (30,6±4%)

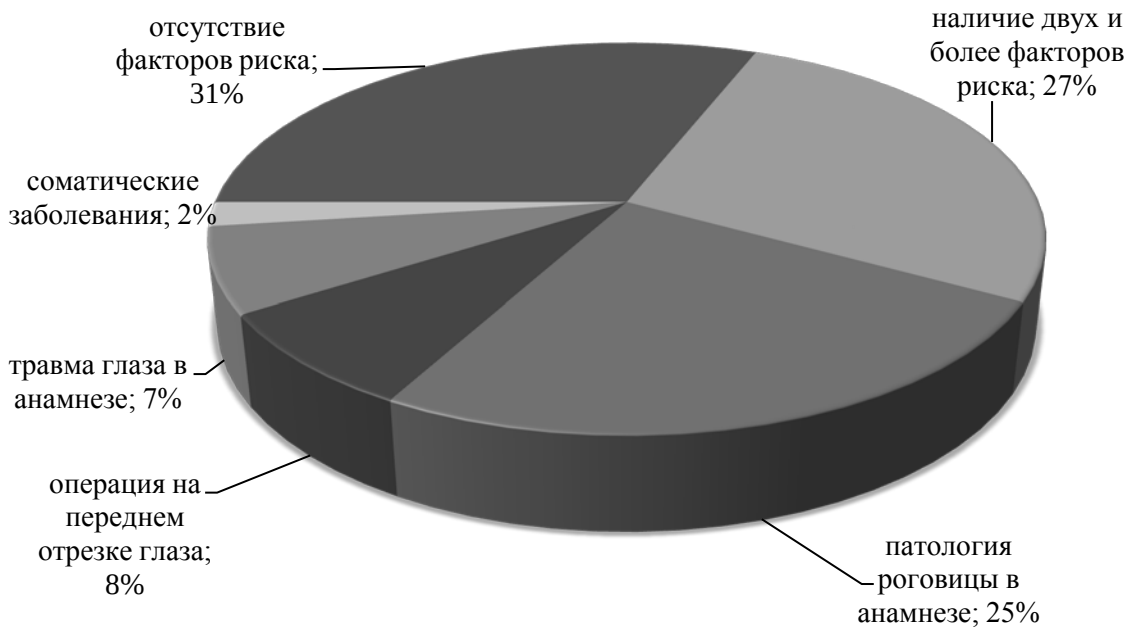

Рис. 1. Факторы риска, выявленные у пациентов.

В 30,6±4% случаев пациенты не имели факторов риска, что вызывает сомнение, поскольку известно, что для развития язвы роговицы, необходим какой-либо пусковой фактор, по всей видимости, это связано с недостаточной тщательностью сбора анамнеза.

Длительность пребывания больных в стационаре составила в среднем 11,7±7,7 койко-дней, что соответствует стандартам оказания медицинской помощи.

Изучив глубину поражения роговицы воспалительным процессом, получили следующие данные: поверхностные слои стромы – 11 (8±2%); глубокие слои стромы – 63 (47±4%), повреждение до десцеметовой

мембраны – 33,5 (25±4 %), все слои роговицы – 26,5 (20±3%) (n=134). Выявлено значительное преобладание центральной локализации (примерно в 6 раз), что можно объяснить особенностью анатомической формы роговицы и подтвердить многочисленными примерами из практики [1] (рис. 2).

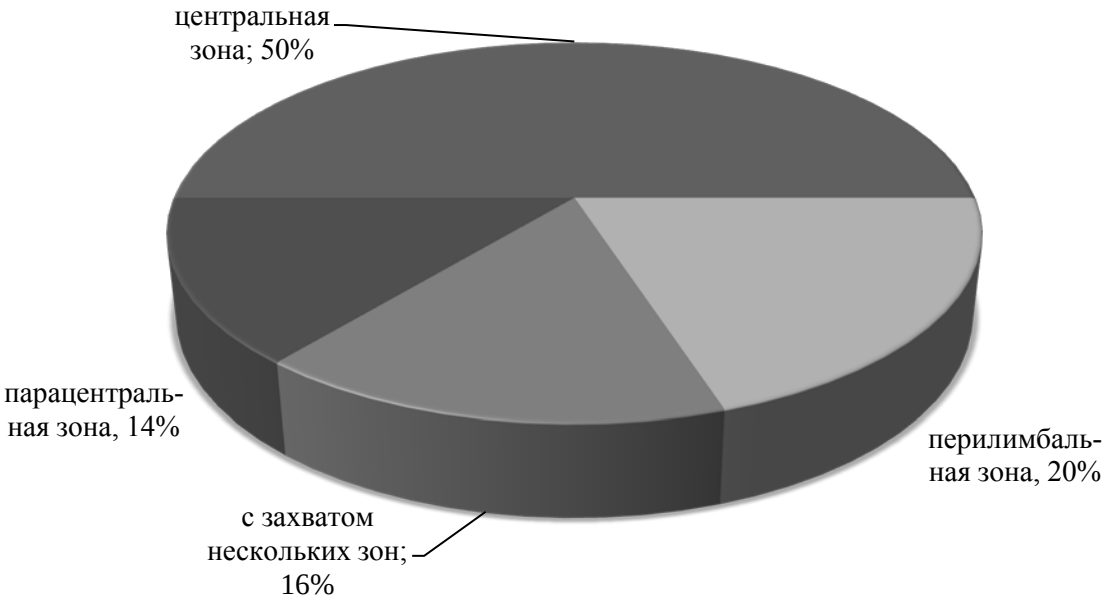

Рис. 2. Локализация язвенного процесса (n=134).

Во второй возрастной группе в 5 раз возрастал риск неблагоприятного исхода (анофтальм), что можно связать с увеличением частоты поражения всех слоев роговицы ($p<0,05$), количества факторов риска развития язвы роговицы, снижением регенераторных возможностей, а также возрастающим количеством соматических заболеваний (табл. 3).

Таблица 3

Исходы заболевания в зависимости от возраста пациентов

Исход заболевания	Возрастная группа		Итого
	до 60 лет	от 61 года	
Анофтальм	6 (11±4%)	30 (37,5±5%)*	36 (26,9±3%)
Эпителизация с формированием помутнения	24 (44,5±6%)	20 (25±4%)	44 (32,8±4%)
Частичная временная блефарорафия	24 (44,5±6%)	27 (33,8±5%)	51 (38,1±4%)
Послойная кератопластика	0	3 (3,7±2%)	3 (2,2±1%)
Количество пациентов	54	80	134

* - $p<0,05$

Наиболее благоприятный исход (эпителизация с формированием помутнения) и оперативное лечение (блефарорафия и кератопластика) встречались в обеих возрастных группах примерно с одинаковой частотой.

Выводы. Необходимо более тщательно подходить к вопросу сбора анамнеза для профилактики заболевания и предотвращения развития осложнений. Вследствие увеличения количества факторов риска развития заболевания значительно увеличивается риск развития язвы роговицы с возрастом (старше 61 года – 73,7±5%). Риск неблагоприятного исхода (анофтальм) также возрастает с увеличением возраста. Потеря глаза как органа чаще наблюдается в случае вовлечения в воспаление всех слоев роговицы.

Литература.

1. Апрелев А.Е. Социально-гигиенические проблемы воспалительных заболеваний переднего отдела глазного яблока и аспекты лечения данной патологии в Южно-Уральском экономическом регионе: Автореф. дис. … канд. мед. наук. – Оренбург, 1998. – 25 с.
2. Деев Л.А., Ярцева Н.С. Заболевания роговой оболочки глазного яблока: учеб.-метод. пособие. – Смоленск: Изд-во СГМА, 2006. – 57 с.
3. Майчук Ю.Ф. Терапевтические алгоритмы при инфекционных язвах роговицы // Вестник офтальмологии. – 2000. – № 3. – С. 35-37.
4. Майчук Ю.Ф. Актуальные вопросы воспалительных заболеваний глаз. М.: 2001. С. 7-17.
5. Майчук Ю.Ф. Состояние и перспективы фармакотерапии инфекционных и аллергических заболеваний глаз // Вестник Российской академии медицинских наук. – 2003. – №5. – С. 23-28.
6. Малов В.М. Современное состояние эффективности терапии гнойных язв роговицы // Труды Всероссийской конференции «Геронтологические аспекты офтальмологии». – Самара, 2002. – С. 237-240.

7. Савельев В.Н. К вопросу о лечении гнойной язвы роговицы // Труды Всероссийской конференции «Геронтологические аспекты офтальмологии». Самара, 2002. – С. 243-244.
8. Шеннон К. Работы по теории информации и кибернетике. – М.: Изд. иностр. лит., 1963. – 830 с.
9. Fong C.F., Tseng C.H., Hu F.R., et al. Clinical characteristics of microbial keratitis in a university hospital in Taiwan // Am. J. Ophthalmol. – 2004. – Vol. 137, № 2. – P. 329-336.
10. Sharma S. Keratitis // Bioscience Reports. – 2001. – Vol. 21, № 4. – P. 419-444.

Р.Р. Ямгутдинов

АНАЛИЗ ФУНКЦИОНАЛЬНЫХ РЕЗУЛЬТАТОВ ФАКОЭМУЛЬСИФИКАЦИИ ОСЛОЖНЕННЫХ КАТАРАКТ ПО ДАННЫМ МБУЗ ГКБ №10 г. УФА

Научный руководитель – к.м.н., асс. И.Р. Газизова
Кафедра офтальмологии с курсом ИПО
Башкирский государственный медицинский университет (Россия, Уфа)

R.R. Yamgutdinov

ANALYSIS OF FUNCTIONAL RESULTS OF COMPLICATED CATARACT PHACOEMULSIFICATION ACCORDING MUNICIPAL CLINICAL HOSPITAL № 10 UFA

Scientific Director – I.R. Gazizova, MD, PhD
Department of Ophthalmology
Bashkir State Medical University (Ufa, Russia)

Резюме. *В статье представлен анализ клинико-функциональных результатов лечения осложненных катаракт методом факоэмульсификации с имплантацией интраокулярной линзы по данным МБУЗ ГКБ №10 г. Уфа.*

Ключевые слова: *катаракта, осложненная катаракта, факоэмульсификация.*

Актуальность. Катаракта является одной из наиболее частых причин снижения зрения, при этом количество больных с возрастной и осложненной катарактой увеличивается с каждым годом. По данным ВОЗ, в настоящее время в мире насчитывается более 40 миллионов людей, страдающих от снижения зрения, и в половине случаев причиной этого является катаракта. При этом ежегодно в клиниках мира проводится около 10 млн. операций факоэмульсификации (ФЭ) [1, 2]. Доля пациентов с осложненной катарактой занимает 27% от всех случаев данного заболевания.

На сегодняшний день ФЭ является базовой методикой хирургии катаракты, которая позволяет получать высокие клинико-функциональные результаты при наименьшем риске возникновения осложнений как во время проведения операции ФЭ, так и в послеоперационном периоде. Воспаление, неизбежно возникающее даже после неосложнённой ФЭ, увеличение концентрации свободных радикалов, окислительный стресс приводят к неблагоприятным последствиям как со стороны роговицы, так и со стороны фотоактивной зоны сетчатки при непрозрачных средах. Предугадать последствия интра- и послеоперационного периода ФЭ при осложнённых катарактах весьма сложно, и связано это не только с техникой проведения ФЭ, но и с имеющимися сопутствующими изменениями на сетчатке [3-5, 7].

Целью нашего исследования явился анализ функциональных результатов факоэмульсификации осложненных катаракт по данным офтальмологических отделений МБУЗ ГКБ №10 г. Уфы.

Материалы и методы. Нами проанализированы клинико-функциональные результаты лечения катаракты методом ФЭ с имплантацией ИОЛ 40 пациентов (40 глаз). Из них 30 пациентов (30 глаз) составили основную группу с диагнозом «осложненная катаракта», а 10 пациентов (10 глаз) с диагнозом «возрастная незрелая катаракта» без патологии сетчатки и другой сопутствующей общей патологии – контрольную. Группы были сопоставимы по половому, возрастному составу, плотности катаракт и биометрическим показателям глаз. Обследование проводили до операции и на 7 сутки после нее.

Результаты. У пациентов основной группы среди сопутствующей офтальмологической патологии были отмечены диабетическая ангиоретинопатия (33%), первичная открытоугольная глаукома (26,6%), возрастная макулярная дегенерация (30%). Среди общих сопутствующих заболеваний наиболее частыми были гипертоническая болезнь (73,3%), атеросклероз и ишемическая болезнь сердца (36,6%) и сахарный диабет II типа (40%).

Во время проведения ФЭ у пациентов как основной, так и контрольной группы осложнений не наблюдалось. В раннем послеоперационном периоде наблюдались редкие (в 6% случаев) экссудативные реакции на имплантацию ИОЛ. У всех пациентов после проведения ФЭ был достигнут высокий функциональный результат в виде повышения остроты зрения. Среднее значение остроты зрения в основной группе пациентов до операции составляло 0,07±0,05, после операции – 0,29±0,11. Дооперационная острота зрения в контрольной группе пациентов составила 0,19±0,07, после операции – 0,82±0,15. Различия остроты зрения после операции основной группы по сравнению с послеоперационной остротой зрения в контрольной группе статистически значимы ($p>0,05$). Повышение остроты зрения в основной группе в среднем составило 75,9%, в контрольной группе – 76,3%.

Необходимо отметить, что диагноз осложненная катаракта всегда подразумевает наличие сопутствующей патологии либо глазного яблока, либо общесоматической. В таких случаях проведение ФЭ сопровождается определенными рисками, связанными с нестабильностью связочного аппарата хрусталика, непредсказуемостью капсулорексиса и не всегда адекватной дооперационной оценкой плотности и распространённости катаракты. Помимо этого, состояние гемодинамики и сосудистого тонуса пациентов с осложненной катарактой также сказывается на интра- и послеоперационном периоде. Возможны и более выраженные экссудативные реакции в раннем послеоперационном периоде и более длительный период реабилитации после ФЭ. Однако, ФЭ является методом первого выбора при хирургии осложненных катаракт. Данная методика позволяет уменьшить число послеоперационных инфекционных осложнений и сокращает период реабилитации пациентов с сопутствующей патологией. Невысокая острота зрения у пациентов основной группы после проведения ФЭ по сравнению с группой контроля, очевидно, связана не с осложнениями проведения ФЭ, а с функциональными изменениями органа зрения вследствие других заболеваний.

Выводы. Выполнение факоэмульсификации с имплантацией интраокулярной линзы у пациентов с осложненными катарактами сопровождается минимальными интра- и послеоперационными осложнениями. Относительно низкая острота зрения на седьмые сутки после операции обусловлена сопутствующими изменениями на глазном дне, а также наличием у данных пациентов общей системной патологии.

Литература.

1. Азнабаев Б.М. Ультразвуковая хирургия катаракты – факоэмульсификация. М.: Август Борг, 2005. 136 с.
2. Буратто Л. Хирургия катаракты. Переход от экстракапсулярной экстракции катаракты к факоэмульсификации. Fabiano Editore, 1999. – 474 с.
3. Дурасова А.Б., Штейнер И.И., Бранчевский С.Л. Результаты операций экстракций катаракты у больных сахарным диабетом // Технологии нового поколения в офтальмохирургии: Сб. научных трудов. – Чебоксары, 2002. – С. 39-41.
4. Краснов М.М., Бочаров В.Е., Иванов М.Н., Ранцовский П.И., Беляева М.И. Клинико-прогностические критерии отбора больных сахарным диабетом для интраокулярной коррекции афакии. // Вестник офтальмологии. – 1998. № 5. – С. 13-15.
5. Курышева Н.И. Особенности развития катаракты у больных с первичной открытоугольной глаукомой: Автореф. дисс. … канд. мед. наук. – М., 1997. – 24 с.
6. Тахчиди Х.П., Егорова Э.В., Толчинская А.И. Интраокулярная коррекция в хирургии осложненных катаракт. М.: Новое в медицине, 2004. – 176 с.
7. Федорова И.С., Сугоняева О.Ю. Влияние сахарного диабета на течение послеоперационного периода у пациентов после факоэмульсификации катаракты с имплантацией ИОЛ // Съезд офтальмологов России, 8-ой: тезисы докладов. – Москва, 2005. – С. 624.

А.Г. Ямлиханов, Т.Р. Мухамадеев, Т.И. Дибаев

ЭКСПЕРИМЕНТАЛЬНАЯ ОЦЕНКА БЕЗОПАСНОСТИ ВЫСОКОСКОРОСТНОЙ ВИТРЭКТОМИИ НА ОТЕЧЕСТВЕННОЙ ОФТАЛЬМОХИРУРГИЧЕСКОЙ СИСТЕМЕ

Научный руководитель – д.м.н. проф. Б.М. Азнабаев
Кафедра офтальмологии с курсом ИПО
Башкирский государственный медицинский университет

A.G. Yamlikhanov, T.R. Mukhamadeev, T.I. Dibaev

EXPERIMENTAL EVALUATION OF HIGH-SPEED VITRECTOMY SYSTEM SAFETY

Scientific director – Prof. Dr. B.M. Aznabaev
Department of Ophthalmology
Bashkir State Medical University (Ufa, Russia)

Резюме. *Одной из основных тенденций современной витреоретинальной хирургии является повышение производительности и безопасности витрэктомии за счет повышения частоты резов витреотома. На основе экспериментальной оценки на глазах лабораторных животных установлено, что алгоритмы высокоскоростной витрэктомии отечественной офтальмохирургической системы «Оптимед Профи» позволяют обеспечить безопасное удаление стекловидного тела, снизить риск ятрогенных повреждений сетчатки.*

Ключевые слова: *витрэктомия, частота резов, витреотом, сетчатка.*

Актуальность. Одним из способов повышения эффективности и безопасности витреоретинальных вмешательств стало повышение частоты резов витреотома. Преимуществами высокоскоростной витрэктомии являются снижение тракции на сетчатку, исключение резких изменений

скорости аспирационного потока при переходе витреотома из плотной среды в менее плотную, возможность максимального приближения к сетчатке и иссечения преретинальных слоев стекловидного тела, а при необходимости и клапана ретинального разрыва, что позволяет значительно снизить риск ятрогенных осложнений [4].

В условиях дефицита финансового обеспечения медицинских программ (финансирование программы ОМС по РБ за 2012 год 78 % от уровня 2011 года) немаловажным становится эффективное использование имеющихся средств. Одним из способов является отказ от дорогостоящего импортного оборудования и переход на отечественные аналоги. Несмотря на системный кризис, в котором пребывает российская медицинская промышленность, сотрудниками Научно-медицинской ассоциации «Оптимедсервис» и кафедры офтальмологии с курсом ИПО Башкирского государственного медицинского университета разработана универсальная офтальмохирургическая система «Оптимед Профи» с высокоскоростным витреотомом [1]. Данная система позволяет выполнять витрэктомию с частотой резов до 3000 рез/мин с использованием малогабаритного внутреннего источника высокого давления, тем самым давая возможность ощутимо упростить и удешевить оборудование витреоретинальной операционной.

Цель – оценить безопасность алгоритмов высокоскоростной витрэктомии отечественной офтальмохирургической системы в эксперименте на глазах лабораторных животных.

Материалы и методы. Исследования были выполнены на 8 глазах 4 кроликов породы шиншилла весом от 2,0 до 3,5 кг в возрасте 4-6 месяцев. В первой группе (4 глаза) витрэктомию проводили на офтальмохирургической системе Nidek CV-24000AP (Япония), во второй группе (4 глаза) - на системе «Оптимед Профи» (Россия). На обеих системах устанавливали одинаковые параметры: частота резов витреотома – 2500 рез/мин, производительность

аспирации – 35 мл/мин, вакуум – 350 мм рт. ст. Принципиальным отличием использованных офтальмохирургических систем является источник высокого давления: в системе Nidek CV-24000AP – это подключаемый внешний компрессор, в системе «Оптимед Профи» - встроенный малогабаритный компрессор.

После адекватной общей анестезии под присмотром ветеринара проводили стандартную трехпортовую витрэктомию по технологии 25G [2]. Для контроля полноты удаления стекловидного тела применяли окрашивание волокон дипроспаном [3]. После операции животных сразу выводили из эксперимента. Для морфологических исследований материал фиксировали в 10% растворе нейтрального формалина, промывали проточной водой, обезвоживали в спиртах восходящей концентрации и заливали в парафин. Выполняли серии гистологических срезов с применением окраски гематоксилин-эозином, а также по методике Ван-Гизон. Съемку выполняли на микроскопе МИН-8 (поляризационный) с фотонасадкой МФН-10. Условия микрофотографирования: фотопленка «Фуджиколор» 400 ед. ISO, объектив – 20^x Гомаль 3.0^x. На полученных микрофотографиях 1 мм составлял 3,2 мкм. По гистологическим срезам глазных яблок оценивали состояние слоев сетчатки, сохранность внутренней пограничной мембраны (ВПМ), наличие неотделенных от поверхности сетчатки остатков стекловидного тела (СТ).

Результаты. Анализ гистологических препаратов 1-й и 2-й группы показал абсолютную идентичность их между собой. На всех препаратах (рис. 1-4) слои сетчатки были непрерывные, контурировались четко, не наблюдалось каких-либо дефектов, патологических включений, признаков отека и расслоения нейроэпителия. Ни в одном случае не было выявлено ятрогенных повреждений сетчатки. На рис. 1 видны единичные фрагменты волокон СТ, толщиной 15-17 мкм, в полости глаза, не фиксированные к поверхности сетчатки. По-видимому, данные фрагменты не были захвачены витреотомом во время операции, хотя и были успешно отделены от сетчатки.

Повреждения ВПМ на всем протяжении поверхности сетчатки отсутствуют. Особенно хорошо ВПМ контурируется на рисунках 1, 2, окрашенных по Ван-Гизону. Ни на одном препарате не было выявлено случаев отделения ВПМ от сетчатки.

Рис. 1. Структура сетчатки и внутренней пограничной мембраны (ВМП) глазного яблока кролика после витрэктомии (1 группа). Окраска по методике Ван Гизон, увеличение х60.
1 – слой палочек и колбочек, 2 - наружный ядерный слой, 3 –внутренний ядерный слой, 4 – внутренний плексиформный слой, 5 – ганглиозный слой и слой нервных волокон, 6 – внутренняя пограничная мембрана, 7 – полость глазного яблока.

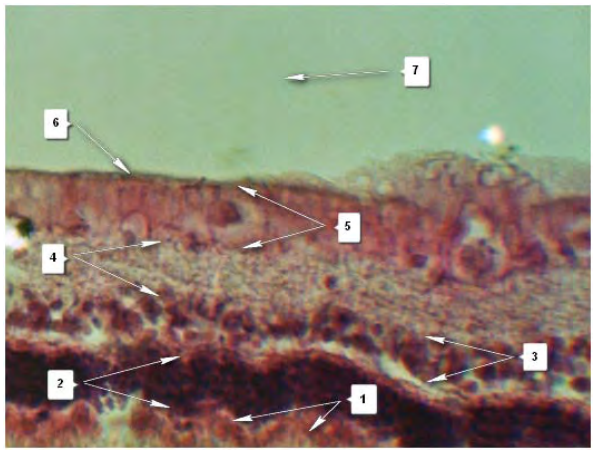

Рис. 2. Структура сетчатки и внутренней пограничной мембраны (ВМП) глазного яблока кролика после витрэктомии (2 группа). Окраска по методике Ван-Гизон, увеличение х60.
1 - слой палочек и колбочек, 2 - наружный ядерный слой, 3 –внутренний ядерный слой, 4 – внутренний плексиформный слой, 5 – ганглиозный слой и слой нервных волокон, 6 – внутренняя пограничная мембрана, 7 – полость глазного яблока.

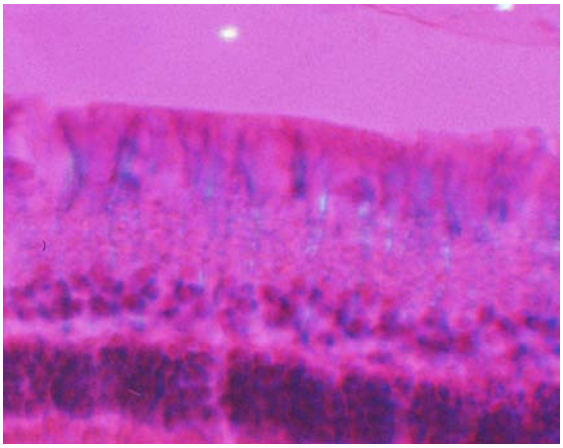

Рис. 3. Структура сетчатки и внутренней пограничной мембраны (ВМП) глазного яблока кролика после витрэктомии (1 группа). Окраска гематоксилин-эозином, увеличение х60.

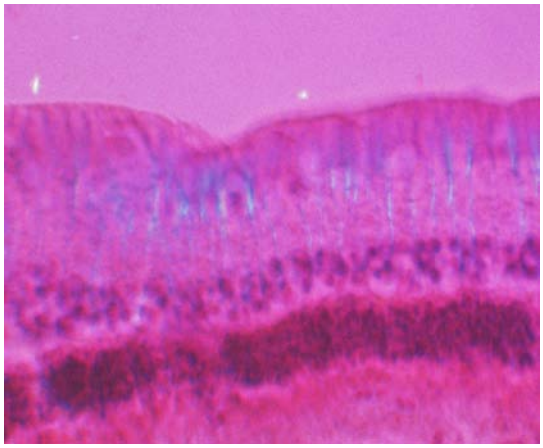

Рис. 4. Структура сетчатки и внутренней пограничной мембраны (ВМП) глазного яблока кролика после витрэктомии (2 группа). Окраска гематоксилин-эозином, увеличение х60.

Таким образом, сравнение гистологических препаратов глаз кроликов, перенесших витрэктомию на системах Nidek CV-24000AP (Япония) и «Оптимед Профи» (Россия), не выявило значимых различий.

Вывод. Алгоритмы высокоскоростной витрэктомии офтальмохирургической системы «Оптимед Профи» позволяют безопасно удалять стекловидное тело, не вызывая повреждений сетчатки и снижая риск ятрогенных осложнений.

Литература.

1. Азнабаев Б.М., Янбухтина З.Р., Мухамадеев Т.Р. Инновационные технологии в офтальмологии: от идеи до внедрения // Актуальные проблемы офтальмологии. – Уфа, 2009. – С. 838-840.
2. Обрубов С.А., Беспалюк Ю.Г., Обрубов А.С., Ставицкая Г.В., Иванова А.О., Кузнецова Е.А. Глаз кролика как модель экспериментальных офтальмологических исследований // VIII Всероссийская школа офтальмологов. Сборник научных трудов. – М., 2009. – С. 417-418.
3. Назарян М.Г. Экспериментально-клиническое исследование травматичности удаления кортикальных слоев стекловидного тела механическим и гидроделаминационным методами: Дисс. … канд. мед. наук. – М., 2009. – 105 с.
4. Fine H., Mojon D.S. Minimally Invasive Ophthalmic Surgery. New York, 2010. – 241 p.